

М. И. Говорун, А. А. Горохов

**ПОВРЕЖДЕНИЯ
ЛОР-ОРГАНОВ И ШЕИ
В МИРНОЕ И ВОЕННОЕ ВРЕМЯ**

Руководство для врачей

Санкт-Петербург
СпецЛит
2010

УДК 616.21-001 : 616.329-001
Г57

Авторы:

Говорун Михаил Иванович — доктор медицинских наук, профессор, начальник кафедры оториноларингологии Российской Военно-медицинской академии, главный оториноларинголог Министерства обороны Российской Федерации, заслуженный врач Российской Федерации;

Горохов Андрей Александрович — доктор медицинских наук, профессор кафедры оториноларингологии Российской Военно-медицинской академии

Рецензенты:

В. Р. Гофман — заслуженный деятель науки РФ, доктор медицинских наук, профессор кафедры оториноларингологии Российской Военно-медицинской академии;

В. И. Бабяк — доктор медицинских наук, профессор Санкт-Петербургского НИИ по болезням уха, горла, носа и речи

Говорун М. И., Горохов А. А.

Г57 Повреждения ЛОР-органов и шеи в мирное и военное время : руководство для врачей / М. И. Говорун, А. А. Горохов. — СПб. : СпецЛит, 2010. — 126 с. : ил.

ISBN 978-5-299-00428-1

В руководстве на основании многолетнего опыта авторов и данных специальной литературы подробно изложены диагностика и лечение травм ЛОР-органов и шеи. Рассмотрены также анатомические особенности ЛОР-органов (в частности, пищевода) и рентгенодиагностика.

Издание предназначено для оториноларингологов, челюстно-лицевых хирургов, офтальмологов, нейрохирургов, врачей общей практики.

УДК 616. 21-001 : 616. 329-001

ОГЛАВЛЕНИЕ

<i>Введение</i>	4
ЧАСТЬ I. ТРАВМЫ ЛОР-ОРГАНОВ И ПИЩЕВОДА В МИРНОЕ ВРЕМЯ	5
Глава 1. Механические травмы носа и околоносовых пазух	5
1.1. Травмы носа и носовой перегородки	5
1.2. Повреждения околоносовых пазух	11
Глава 2. Травмы глотки	23
2.1. Механические повреждения глотки	24
2.2. Ожоги глотки	28
Глава 3. Травмы пищевода	32
3.1. Анатомия пищевода	32
3.2. Физиология пищевода	36
3.3. Исследование пищевода	39
3.4. Обезболивание при ЛОР-операциях и манипуляциях	42
3.5. Техника эзофагоскопии	45
3.6. Инородные тела пищевода	52
3.7. Химические ожоги пищевода	57
3.8. Механические повреждения пищевода	60
Глава 4. Травмы гортани	62
4.1. Закрытые травмы	62
4.2. Открытые травмы	65
4.3. Инородные тела гортани	73
Глава 5. Травмы уха	74
5.1. Механическая травма	74
5.2. Термическая травма	81
5.3. Акутравма	82
5.4. Баротравма уха	83
Глава 6. Повреждения ЛОР-органов от оружия «нелеталь- ного» (травматического) действия	85
<i>Литература</i>	88
ЧАСТЬ II. ТРАВМЫ ЛОР-ОРГАНОВ И ШЕИ ВОЕННОГО ВРЕМЕНИ	89
Глава 7. Общая характеристика боевой травмы ЛОР-органов и шеи в современных условиях	90
7.1. Определение и терминология боевой травмы ЛОР-органов. Величина и структура санитарных потерь ЛОР-профиля	90
7.2. Классификация боевой травмы ЛОР-органов	95
Глава 8. Сопутствующие боевые ЛОР-травмы	102
Глава 9. Диагностика боевой травмы ЛОР-органов	104
Глава 10. Лечение боевой травмы ЛОР-органов (характери- стика медицинской помощи)	109
<i>Литература</i>	126

ВВЕДЕНИЕ

Травматизм был и остается актуальным разделом клинической медицины. Особое значение травматизм приобретает в современных условиях при локальных боевых действиях и при террористических акциях. Повреждения головы и шеи всегда были наиболее опасными для человека. В то же время наблюдается определенный пробел в освещении упомянутой патологии, что в полной мере относится и к травмам ЛОР-органов. Существуют отрывочные, несистематизированные данные, касающиеся названных повреждений, которые изложены в публикациях по общей хирургии, офтальмологии, челюстно-лицевой хирургии и др. В какой-то мере данное положение связано, по нашему мнению, с многообразием травмирующих факторов применительно к ЛОР-органам (ранения, ушибы, контузионные поражения от взрывной волны). В настоящей работе изложены основные сведения по ЛОР-травматизму в различных условиях мирного и военного времени.

Надеемся, что руководство окажется полезным для оториноларингологов, челюстно-лицевых хирургов, офтальмологов, нейрохирургов, врачей общей практики.

ЧАСТЬ I. ТРАВМЫ ЛОР-ОРГАНОВ И ПИЩЕВОДА В МИРНОЕ ВРЕМЯ

ГЛАВА 1. МЕХАНИЧЕСКИЕ ТРАВМЫ НОСА И ОКОЛОНОСОВЫХ ПАЗУХ

Травма (гр. *trauma* — рана, повреждение) — нарушение анатомической целостности тканей или органов с расстройством их функции, обусловленное воздействием различных факторов окружающей среды (механических, термических, химических, радиационных и др.). Особенно большое количество травм возникает во время войны («травматическая эпидемия»). Отдельные виды травм в связи с их преимущественной локализацией изучают различные медицинские дисциплины (офтальмология, челюстно-лицевая хирургия, отоларингология и др.). В частности, повреждение носа и околоносовых пазух является большим разделом ЛОР-специальности. В связи со значительным количественным и качественным различием травм области носа и пазух в военное и мирное время целесообразно их некоторое разграничение.

В данном разделе рассмотрены травмы мирного времени, хотя очевидно, что упомянутое разделение травм является достаточно условным, так как однотипные повреждения носа и пазух могут иметь место как в военное, так и в мирное время. Все же для военного времени абсолютно преобладающими являются огнестрельные (пулевые, осколочные, «вторичными» снарядами при взрывах) ранения, а в мирное время — закрытые травмы (ушибы).

1.1. Травмы носа и носовой перегородки

Статистические данные по частоте травм носа и пазух в мирное время довольно разноречивы. Различают производственную, уличную, спортивную, бытовую травму и травму, возникающую во время припадка эпилепсии, гипертонического криза и других состояний, связанных с потерей сознания и падением. Ю. Н. Вол-

ков (1961*) наблюдал уличную травму в 48,4 % случаев, производственную в 21,1 %, бытовую — в 18,5 % и спортивную — в 6,1 % случаев травм области носа. Приведенные данные свидетельствуют о значительном преобладании уличных (как правило, транспортных) и бытовых травм. По данным Ф. С. Бокштейна, в Москве за год на 50 000 жителей приходился один случай перелома носа.

Ушибы носа следует разделять на повреждения только мягких тканей и на травмы с повреждением (переломом) костного и хрящевого скелета. Весьма целесообразно (особенно из статистических соображений) подразделять травмы носа и пазух на изолированные и сочетанные (с повреждением соседних органов: глаза, скуловой области, нижней челюсти, полости рта, ушной раковины, церебральных стенок околоносовых пазух и головного мозга (ушиб мозга, сотрясение)).

В. И. Воячек считал, что для практических целей имеет смысл разделить все случаи травм носа и околоносовых пазух на четыре группы: 1) повреждения, главным последствием которых является нарушение благообразия лица; 2) ранения, нарушающие дыхательную и другие функции носа; 3) травмы без наружного обезображивания, но сопряженные с различными осложнениями в виде синуситов, остеомиелита, периостита, невралгии; 4) тяжелые случаи при наличии либо упорного кровотечения, либо орбитальных и внутричерепных повреждений.

Изолированные ушибы носа наблюдаются с такой же частотой, как и сочетанные. Как упоминалось, наиболее широко представлены повреждения уличные и бытовые. Такие травмы чаще встречаются у мужчин (60—67 %), наиболее поражаемый возраст от 21 года до 30 лет. На детский возраст приходится около трети всех ушибов носа (до 28 %), считается, что дети часто падают, а у большинства из них поздно развивается рефлекс выбрасывания рук при падении.

Изолированные ушибы только мягких тканей встречаются относительно редко, особенно если учесть, что такие пострадавшие зачастую не обращаются за медицинской помощью.

Симптоматология и диагностика травм носа достаточно характерны. В области удара ткани припухают и приобретают синюшный оттенок, преимущественно в местах, богатых рыхлой соединительной тканью; в области верхнего и нижнего века кроме кровоподтеков нередко имеются ссадины кожи. Появляется носовое

* Недавно разрешено к печати.

кровотечение (обычно быстро останавливается самопроизвольно), носовое дыхание становится затрудненным, нарушается обоняние (за счет отека слизистой оболочки и кровяных корочек).

Часто при травмах лицевой области появляются кровоизлияния в камеры глаза (гифема), смещение глазного яблока кнутри (энофтальм), сдавление гематомой глазных мышц приводит к диплопии и понижению остроты зрения. Изолированные травмы слизистой оболочки полости носа прежде всего касаются передней части носовой перегородки. Поверхностные ссадины обуславливают небольшое кровотечение с последующим насыханием корочек. При попадании инфекционного агента даже при такой небольшой травме может возникнуть перихондрит носовой перегородки. Длительное повторное травмирование перегородки приводит к сквозной перфорации или развитию переднего сухого ринита.

Травмы носового скелета могут быть в виде трещин, переломов, вывихов костей и хрящей. Страдают как носовые кости, так и кости и хрящи перегородки носа. Обычно вместе с носовыми костями наблюдаются переломы лобных отростков верхней челюсти. Носовые кости повреждаются при ударе как спереди, так и сбоку. При воздействии сбоку, может надламываться хрупкий край грушевидного отверстия, если удар достаточно сильный, нарушается носолобное сочленение и пирамида носа сдвигается в сторону; при сильном ударе, помимо бокового смещения, может происходить западение костей и уплощение спинки носа.

Если удар приходится спереди непосредственно на корень носа, то могут иметь место следующие варианты смещения костных отломков: 1) западают обе носовые кости в их верхней трети; 2) обе носовые кости оседают и образуют плоскую площадку; 3) носовые кости внедряются между лобными отростками верхней челюсти (рис. 1.1). Переломы и смещения чаще всего происходят по существующим швам.

Когда вдавливаются обе носовые кости и опускается свод носа, костная часть носовой перегородки смещается. При этом перпендикулярная пластинка решетчатой кости и сошник заходят друг за друга, образуя неправильной формы вогнутость на одной и выпуклость на противоположной стороне. У маленьких детей эти части перегородки в связи с неполным окостенением могут выгибаться, образуя частичный перелом под надкостницей. По мере роста ребенка эти изгибы и неполные переломы приводят к развитию деформаций перегородки носа. В некоторых случаях четырехугольный хрящ перегородки вывихивается из выемки в сошнике и ложится параллельно ему.

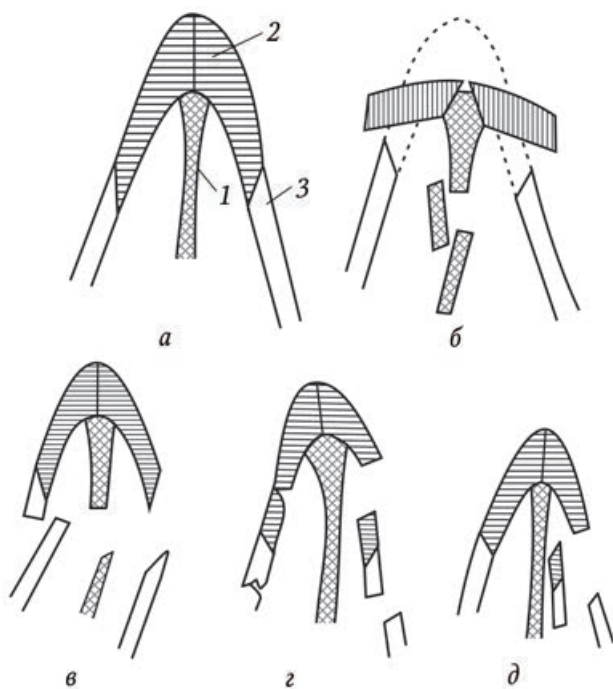


Рис. 1.1. Виды переломов костей носа:

а — схематический разрез костного скелета носа: 1 — носовая перегородка; 2 — носовые кости; 3 — лобные отростки; *б* — перелом и уплощение носового свода; *в* — переломы носа со смещением на сторону; *г* — перелом с боковым смещением носа и западением отломков носового ската внутрь; *д* — перелом и западение одного из боковых скатов носа внутрь

При серьезных автомобильных авариях мягкие ткани носа, кости и хрящи повреждаются одновременно. В этих случаях на лице имеется рвано-ушибленная рана различной глубины, иногда рана захватывает только корень и боковой скат носа, но может распространяться вдоль всего носа, включая все крыло. Спинка носа западает. Нередко повреждаются щеки, верхняя губа и веки. Края раны обычно утолщены, поверхность ее покрыта кровяными свертками. При разведении краев раны можно увидеть обнаженные кость и хрящ, иногда костно-хрящевые отломки лежат свободно.

В момент получения травмы нередко наступает потеря сознания. Обычно сознание быстро восстанавливается. Если же потеря сознания оказывается продолжительной, то следует предполагать

сотрясение, ушиб мозга или перелом основания черепа. Температура тела сразу после травмы может повыситься, головная боль выражена нерезко.

Из местных симптомов наиболее частым является кровотечение — наружное и из полости носа. Последнее отсутствует лишь в тех редких случаях, когда слизистая оболочка остается неповрежденной при трещинах или линейных переломах без смещения отломков. В большинстве случаев разрыв слизистой оболочки небольшой, и кровотечение останавливается самопроизвольно. При разрыве передней решетчатой артерии или переломе нижней части перегородки, где проходит ветвь носонёбной артерии, кровотечение может быть обильным. При сохранении целостности слизистой оболочки полости носа возможно образование гематом, в частности гематомы носовой перегородки. Гематома приводит к подушкообразному вздутию перегородки, заполняя весь просвет полости носа.

Наряду с кровотечением наблюдаются также кровоизлияния в кожу носа и век. Экхимозы бывают симметричными или односторонними. Одновременно могут появляться инъекции конъюнктивы глаз или подконъюнктивальные кровоизлияния. От этих кровоизлияний, являющихся следствием прямых повреждений, следует отличать кровоподтеки в окологлазничную клетчатку обоих глаз при переломе основания черепа — так называемый симптом очков.

Открытые переломы могут быть проникающими или не проникающими в полость носа. Наиболее частой причиной проникающих ранений является травма носа остропроникающими предметами. Попадание проникающего предмета в верхнюю стенку носовой полости может вызвать повреждение решетчатой пластинки и назальную ликворею.

Постоянным признаком при травмах наружного носа является отек (припухлость) мягких тканей, степень которого зависит от тяжести повреждения. Отек развивается быстро, через несколько часов, и обычно бывает значительно выражен в течение первой недели. При тяжелых травмах отечность мягких тканей маскирует переломы и долго препятствует определению истинной картины деформации наружного носа. Если травмирующая сила была небольшой, то костный перелом со смещением происходит только на одной стороне: при легком поглаживании ощущается вдавление костного отломка. Если произошел перелом и смещение носовых костей или лобных отростков верхней челюсти с обеих сторон, то корень носа оказывается сдвинутым в сторону. При этом

на стороне удара заметно углубление, а на противоположной стороне — выпуклость. При ударе спереди по нижней части носа прежде всего повреждается хрящ носовой перегородки в силу своей пластинчатой формы и сагитального положения. Хрящевая часть наружного носа может оставаться целой, так как обладает большой эластичностью, но иногда позднее опускается кончик носа, лишившись опоры в результате секвестрации хрящевой части перегородки при посттравматическом перихондрите. При сильных ударах по корню носа последний расплющивается и вдавливается внутрь.

При ощупывании снаружи в случае перелома определяется крепитация. Иногда этот признак отсутствует. Через 48—72 ч между краями сломанной кости внедряются опухшая надкостница, отечная слизистая оболочка, скапливается свернувшаяся кровь, вследствие чего движение костей может не сопровождаться крепитацией. Таким образом, наличие крепитации имеет большое диагностическое значение, но отсутствие крепитации не исключает перелом костей носа. К редким, но важным симптомам перелома костей носа с разрывом слизистой оболочки относится подкожная эмфизема век, возникающая при сильном сморкании. Чаще данный симптом бывает при переломах стенок околоносовых пазух.

Нарушение обонятельной функции встречается при травмах носа редко. Такое нарушение может иметь в своей основе закрытие обонятельной щели или кровоизлияние и разрыв тканей в области обонятельных нитей. Назальная ликворея имеет место при повреждении церебральных стенок верхних околоносовых пазух или при изолированном переломе ситовидной пластинки решетчатой кости.

При риноскопии после травмы в носовых ходах видны свертки крови, разрывы, припухлость и внутрислизистые кровоизлияния слизистой оболочки, сужение одной половины носа за счет западения латеральной стенки, обычно в верхнем отделе носовой полости, или неправильного положения носовой перегородки. Целость слизистой оболочки носовой перегородки может быть не нарушена, но утончение ее, особенно двухстороннее, мягкое при зондировании, указывает на гематому под надхрящницей.

Открытые повреждения носа определяются сразу по наличию раны. Характер и степень повреждения уточняются с помощью осторожного зондирования. При полном или частичном отрыве кончика носа судить о состоянии носовой полости легче.

Закрытые травмы носа устанавливаются без значительных затруднений на основе вышеизложенных признаков. Иногда отек

мягких тканей затрудняет диагностику перелома. При переломе обеих боковых стенок у основания носа со смещением имеются характерные диагностические признаки: основание носа расширяется, костная часть его или даже весь нос смещены в переднезаднем направлении; при пальпации передние свободные костные края лобных отростков верхнечелюстных костей могут прощупываться на уровне или слегка выше сломанных и запавших костей носа.

Безусловным доказательством перелома является обнаружение соответствующих изменений при рентгенографическом, КТ и МРТ исследованиях, однако отсутствие этих изменений не позволяет исключить перелом. Рентгенограммы делаются в профильном и носоподбородочном положении. Переломы лучше всего выявляются на боковых мягких снимках, выполненных на пленках небольшого формата; снимки могут быть дополнены снимками в носоподбородочной, а иногда в аксиальной проекции. Изолированные трещины носовых костей встречаются относительно редко. На рентгенограммах они проявляются в перерыве структурного рисунка кости в виде извитой линии просветления большей или меньшей длины, постепенно теряющейся в неизменной структуре. Чаще всего трещины имеют косое направление, захватывая одну или обе носовые кости. При переломах типичным является смещение отломков книзу и кзади, боковое смещение отломков отчетливо определяется на обзорном переднем снимке черепа. Определенную диагностическую ценность имеют фронтальные томограммы.

1.2. Повреждения околоносовых пазух

Механические травмы пазух могут быть представлены ушибами, трещинами и переломами. Переломы пазух нередко сочетаются с переломами стенок глазницы и так называемыми фронто-базальными переломами — переломом мозговых стенок лобной пазухи, решетчатого лабиринта или клиновидной кости. По существу названные переломы являются частным случаем переломов основания черепа. Переломы околоносовых пазух без повреждения церебральных стенок являются одновременно переломом верхней челюсти.

Ушибы околоносовых пазух обычно сопровождаются кровоизлиянием как в мягкие ткани соответствующего отдела лица, так и в пазуху с образованием гемосинуса. В таких случаях может наблюдаться кровотечение из носа. Переломы передней стенки лобной пазухи приводят к косметическому дефекту (западению облас-

ти лба) и могут сопровождаться нарушением просвета носолобного канала. Повреждения решетчатой кости, как правило, сопровождаются разрывом слизистой оболочки в костных клетках и появлением подкожной эмфиземы на лице (припухлость, крепитация), которая может захватывать лоб и шею. При разрыве передней решетчатой артерии может быть кровотечение в орбитальную клетчатку.

Переломы области передней стенки верхнечелюстной пазухи проявляются западением и деформацией и обычно сочетаются с повреждением нижней стенки орбиты, глазного яблока, скуловой кости и решетчатого лабиринта.

Перелом клиновидной пазухи — по существу это перелом основания черепа, наблюдается редко и может сопровождаться повреждением зрительного нерва, пещеристого синуса и стенки внутренней сонной артерии со смертельным кровотечением или образованием посттравматической аневризмы, требующей нейрохирургического вмешательства.

Наблюдаются определенные типы переломов стенок околоносовых пазух в зависимости от направления травмирующего воздействия:

1. Переломы верхнечелюстной пазухи и скуловой кости:

- а) от удара в область скулы сбоку возникает вдавление отломков внутрь в просвет верхнечелюстной пазухи;
- б) от удара спереди в область глаза происходит перелом орбитальной стенки верхнечелюстной пазухи в глубине в самом тонком месте стенки, и клетчатка глазницы вместе с костными фрагментами дна орбиты опускается в верхнечелюстную пазуху, передний, более массивный край стенки глазницы остается неповрежденным;
- в) нередко изолированные переломы скуловой кости при боковых ударах: овал лица в области скулы уплощается, западение тканей на месте перелома скуловой кости, «симулирующее» перелом верхнечелюстной пазухи после травмы, быстро проходит за счет отека мягких тканей, отломки кости обычно смещаются кнутри или книзу. Зона бокового края глазницы, в которой находится прикрепление латерального сухожилия угла глазной щели, при такой травме смещается вниз, вызывая косой наклон глазной щели.

2. Перелом верхних околоносовых пазух. При воздействии силы на верхние отделы лобной кости трещины проходят сверху в околоносовые пазухи, передняя стенка лобной пазухи, как правило, вдавливается.

В случае воздействия сильного удара на среднюю часть лица (среднелицевые переломы, поперечные переломы верхней челюсти) трещины распространяются снизу вверх на основание черепа (переломы Лефор II и Лефор III). Если сила воздействует преимущественно сбоку и спереди, то происходят переломы верхней стенки глазницы и лобной пазухи — латеробазальные и фронтобазальные переломы.

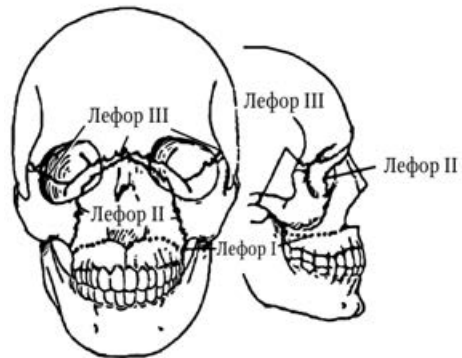


Рис. 1.2. Переломы Лефора

При третьем типе перелома происходит отрыв средней части лицевого черепа от основания черепа (рис. 1.2).

Перелом Лефора I типа — поперечный перелом верхней челюсти. Линия перелома проходит вдоль дна верхнечелюстных пазух около соединения пазухи с плотной небной костью и идет назад вдоль бугорка верхней челюсти, проникая в пластинки крыловидного отростка.

Перелом Лефора II типа — называемый также «пирамидальным переломом» из-за его треугольного внешнего вида. Линия перелома проходит поперек носо-лобного шва вниз на бумажной пластинке решетчатой кости, поперек нижней стенки глазницы, рядом с подглазничным каналом и вокруг скуловой кости и идет к пластинкам крыловидного отростка.

Перелом Лефора III типа — известный под названием «черепно-лицевое расхождение», поскольку перелом повреждает все связи верхней челюсти с мозговым черепом. Линия перелома проходит поперек корня носа, пересекает соединительный шов между лобной и решетчатой костями, а также верхней стенки глазницы, вовлекает лобно-скуловой соединительный шов и через основание скуловой кости пересекает височную ямку и идет к крыловидно-верхнечелюстной полости. Перелом крыловидного отростка обычно происходит у основания черепа.

Характерным признаком переломов Лефора является подвижность твердого неба. Отек лица, экхимозы и нарушение прикуса также характерны для переломов Лефора. У пострадавших, кроме того, могут возникать носовое кровотечение, смещение или подвижность лицевого скелета в месте перелома, а также удлинение

или укорочение середины лица. В тяжелых случаях переломы Лефора приводят к слепоте, назальной ликворее и обструкции дыхательных путей (чаще всего при переломах Лефора II и III).

Помимо рассмотренных выше, следует назвать открытые и закрытые переломы основания черепа. При открытых переломах обнажаются (или разрываются) участки твердой мозговой оболочки в области мозговых стенок околоносовых пазух. При обнаружении у пострадавшего гематомы носоглотки и глотки можно предполагать, что произошел перелом основания черепа в зоне клиновидной кости и ее пазухи. При фронтобазальных переломах могут возникать нарушения функции I–IV черепных нервов. Одностороннее нарушение обоняния указывает на локализацию перелома и место ликворной фистулы. У пострадавших с фронтобазальными переломами одновременно могут быть выявлены повреждения мозга, внутричерепные гематомы, посттравматические мозговые реакции и т. п. Внутричерепные нарушения проявляются брадикардией в сочетании с гомолатеральным расширением зрачка и отсутствием его реакции на свет, позднее данное явление происходит и со зрачком другого глаза.

При травмах околоносовых пазух (трещинах и переломах стенок) возникают кровотечения из носа и рта, внезапная anosmia вследствие разрыва обонятельных нитей. Признаком разрыва твердой мозговой оболочки является назальная ликворея: при наклоне головы вперед из носа вытекает жидкость; кроме данного симптома может быть пневмоцефалия: при рентгенологическом исследовании черепа обнаруживается воздух в передней черепной ямке, мозговых желудочках. В назальном ликворе в свежих случаях имеется примесь крови, что затрудняет идентификацию. Диагностическим признаком в таких случаях служит появление двухконтурного пятна на повязке или белье (симптом «двойного пятна»). Диагностировать носовую ликворею можно с помощью старинной «пробы с носовым платком» — при ликворее носовой платок после высыхания остается мягким, в то время как при высыхании носовой слизи (простой, аллергический риниты) ткань платка становится жесткой, как бы подкрахмаленной. При биохимическом исследовании в ликворе выявляется глюкоза (2,22–4,88 ммоль/л), которой нет в носовой слизи. Более сложным для выявления назальной ликвореи является введение флюоресцеина или радиоактивного фосфора в подпаутинное пространство при люмбальной пункции.

Решающим методом диагностики травм околоносовых пазух является рентгенологический. Для оценки состояния задней стенки

лобной пазухи, верхней стенки решетчатой и клиновидной костей особенно важен боковой снимок в проекции Деддица (задняя стенка лобной пазухи). Если переломы не очевидны, то дополнительно производят томографию.

Рентгенография является основным способом диагностики переломов скуловой кости. Наиболее информативны снимки в аксиальной проекции. Переломы глазницы выявляют на обзорном снимке черепа в прямой проекции. Повреждение канала зрительного нерва выявляют в укладке по Резе. Переломы верхней челюсти и верхнечелюстных пазух выявляют на прямой и боковой обзорных рентгенограммах черепа, внутривисочном снимке, а также на снимке в носо-подбородочной проекции. Для определения состояния верхней челюсти рекомендуют рентгенографию в передней аксиальной проекции. На такой рентгенограмме в норме отчетливо виден так называемый «перекрест Гинзбурга», который образуется пересечением линии края большого крыла клиновидной кости и линии верхнего края дальненааружной стенки верхнечелюстной пазухи. При переломе верхней челюсти названный перекрест нарушается.

В сложных случаях применяют компьютерную и магнитнорезонансную томографию.

Лечение. Тактика лечения при механических травмах носа и околоносовых пазух зависит от характера повреждения, общего состояния больного, неврологических симптомов. Ушибы только мягких тканей зачастую не требуют врачебного вмешательства; если имеется рассечение кожи, то ее следует зашить. Из косметических соображений сшивать необходимо даже рвано-ушибленные раны с размождением кожных краев. Срезания краев кожи при этом по возможности нужно избегать. Сшивание следует производить узловым или внутрикожным швом, используя полиамидную нить толщиной до 0,1 мм. Первичный шов на лице необходимо наложить в течение суток после травмы. При необходимости производят тампонаду носа. Обязательно введение противостолбнячной сыворотки по стандартной схеме при обширных разможениях или загрязнении раны. Если пострадавший находится в тяжелом состоянии, то ему впрыскивают наркотические и сердечные средства, внутривенно вводят растворы глюкозы. Для уменьшения кровоизлияния и отека мягких тканей в первые 5–6 ч прикладывают лед на область ушиба.

При наличии переломов со смещением костных отломков и внешних косметических дефектов основным методом лечебного пособия является репозиция (вправление) костей носа и стенок

Учебное издание

Говорун Михаил Иванович,
Горохов Андрей Александрович

**ПОВРЕЖДЕНИЯ ЛОР-ОРГАНОВ И ШЕИ
В МИРНОЕ И ВОЕННОЕ ВРЕМЯ**

Руководство для врачей

Подписано в печать 06.11.2009. Формат 60 × 88¹/₁₆.
Печ. л. 8,0. Тираж 2000 экз. Заказ №

ООО «Издательство „СпецЛит“», 190005, Санкт-Петербург, Измайловский пр., 29,
тел./факс: (812) 251-66-54, 251-16-94, <http://www.speclit.spb.ru>.

Отпечатано с диапозитивов ООО «Издательство „СпецЛит“»
в ГП ПО «Псковская областная типография»
180004, г. Псков, ул. Ротная, 34

ISBN 978-5-299-00428-1



9 785299 004281