

**В. Ф. Рыльков, А. А. Моисеев,  
О. Н. Бичун**

**ДИАГНОСТИКА И ЛЕЧЕНИЕ  
РАНЕНИЙ ШЕИ**

*Под редакцией В. Б. Мосягина*

Санкт-Петербург  
СпецЛит  
2016

УДК 617.53 : 616-001.4  
Р95

*Авторы:*

*Рыльков Владимир Федорович* — врач-хирург высшей категории, сосудистый хирург СПб ГБУЗ «Городская больница № 26»;

*Моисеев Алексей Андреевич* — ассистент кафедры хирургии госпитальной № 1 с клиникой ПСПбГМУ им. акад. И. П. Павлова;

*Бичун Ольга Николаевна* — врач-рентгенолог высшей категории СПб ГБУЗ «Городская больница № 26»

**Рыльков В. Ф., Моисеев А. А., Бичун О. Н.**

Р95 Диагностика и лечение ранений шеи / В. Ф. Рыльков, А. А. Моисеев, О. Н. Бичун. — Санкт-Петербург : СпецЛит, 2016. — 79 с.  
ISBN 978-5-299-00782-4

Предлагаемая вашему вниманию монография составлена на основании опыта авторов по лечению пострадавших с различными вариантами повреждений органов шеи в практике больницы скорой медицинской помощи. Авторами проанализированы результаты лечения более 200 больных с повреждениями шеи, госпитализированных в СПб ГБУЗ «Городская больница № 26» в период с 2001 по 2014 г. Единых рекомендаций по хирургическому лечению таких больных в настоящее время не существует. Каждый случай ранения шеи индивидуален и ставит перед хирургом ряд вопросов, которые приходится решать в условиях дефицита времени. Не претендуя на всеобъемлющее изложение, авторы стремились в максимально доступной форме осветить наиболее важные практические вопросы диагностики и тактики лечения таких больных.

**УДК 617.53 : 616-001.4**

Авторы выражают признательность Сластнову Александру за помощь в подготовке монографии к изданию.

**ISBN 978-5-299-00782-4**

© ООО «Издательство „СпецЛит“», 2016

## ОГЛАВЛЕНИЕ

Условные сокращения .....	4
Предисловие .....	5
Глава 1. Общие вопросы хирургического лечения ранений шеи .....	6
Терминология и классификация .....	7
Глава 2. Хирургическая анатомия шеи .....	9
Описательная анатомия шеи .....	9
Фасции и клетчаточные пространства шеи .....	12
Области и треугольники шеи .....	17
Синтопия некоторых органов шеи .....	30
Глава 3. Особенности оказания медицинской помощи на догоспитальном этапе .....	35
Глава 4. Оказание помощи больным с ранениями шеи в стационаре .....	37
Хирургические доступы и техника ревизии органов шеи .....	39
Хирургическая тактика при изолированных повреждениях органов шеи ..	42
Тактика при сочетанных и закрытых повреждениях шеи .....	63
Лучевая диагностика повреждений шеи .....	70
Глава 5. Ведение больного в послеоперационном периоде .....	74
Литература .....	77

## УСЛОВНЫЕ СОКРАЩЕНИЯ

- АД — артериальное давление  
АПТВ — активированное парциальное тромбопластиновое время  
ВСА — внутренняя сонная артерия  
ИВЛ — искусственная вентиляция легких  
КТ — компьютерная томография  
МНО — международное нормализованное отношение  
МРТ — магнитно-резонансная томография  
МСКТ — мультиспиральная компьютерная томография  
НСА — наружная сонная артерия  
ОЦК — объем циркулирующей крови  
ПТИ — протромбиновый индекс  
ПХО — первичная хирургическая обработка  
ЧДД — частота дыхательных движений  
ЧСС — частота сердечных сокращений  
ЭКГ — электрокардиография

Если видишь рану шеи, то непременно думаешь  
о повреждении больших сосудов, нервов, горла, глотки...

*Н. И. Пирогов*

## **ПРЕДИСЛОВИЕ**

Ранения шеи относятся к числу наиболее тяжелых повреждений как мирного, так и военного времени и до сегодняшнего дня составляют одну из трудных проблем неотложной хирургии. Диагностика, лечение и профилактика осложнений данной категории больных является приоритетным направлением ургентной хирургии. На основе приобретенного опыта достаточно разработана хирургическая тактика и послеоперационное ведение этой категории пострадавших. Знание топографической анатомии, синтопии органов и их составляющих является неотъемлемой частью успешного оперативного лечения. Ряд важнейших вопросов, в том числе диагностика, целесообразность активной тактики, методы оптимизации статуса больного, продолжают вызывать споры, а нередко решаются умозрительно, без учета достижений современной медицины.

В последние годы наметились пути улучшения результатов лечения пациентов с различными ранениями шеи. Этому во многом способствовали целенаправленные исследования отечественных и зарубежных хирургов. Как добиться точной диагностики, в короткий временной промежуток определить степень повреждений, наметить единственно верную тактику, обратив внимание на ведущие признаки? Эти и другие вопросы, требующие неотложного решения, все еще вызывают серьезные затруднения в деятельности практического врача.

Авторы предлагаемой книги в течение многих лет занимаются проблемой повреждений шеи. Представленный в работе личный клинический материал определяет необходимость подробного ознакомления с этим видом повреждений практических врачей, в первую очередь хирургов. Опыт лечения пострадавших с ранениями шеи позволил прийти к определенным заключениям по ряду узловых вопросов хирургической тактики и дать необходимые практические рекомендации, применимые в условиях мирного времени. Они изложены в предлагаемой книге, которая, по нашему мнению, может быть полезна не только хирургам, но и широкому кругу врачей других специальностей.

*А. В. Гостимский,*

заведующий кафедрой общей медицинской практики ГБОУ ВПО СПбГПМУ,  
доктор медицинских наук, профессор

## ГЛАВА 1. ОБЩИЕ ВОПРОСЫ ХИРУРГИЧЕСКОГО ЛЕЧЕНИЯ РАНЕНИЙ ШЕИ

«Лечение ранений, — писал в своей одноименной монографии проф. Н. Н. Петров, — составляет одну из повседневных задач хирурга. Задача эта сложна или проста, легка или трудна, смотря по различию самих ранений». Шея, занимая небольшую часть поверхности тела, содержит в себе большое количество жизненно важных структур, повреждение которых обуславливает тяжесть состояния и требует четкой организации лечения данной категории больных. Публикации последних десятилетий по данной тематике содержат противоречивые рекомендации. На страницах зарубежной хирургической печати начиная с 50-х гг. XX в. в качестве положений для лечения повреждений шеи активно предлагаются и обсуждаются два концептуальных подхода. Часть хирургов являются сторонниками обязательной ревизии при ранении шеи, другие придерживаются выжидательной тактики, обосновывая ее относительно высоким процентом отрицательных результатов ревизии. Реализация этих двух концепций в ведущих хирургических центрах Европы и Северной Америки позволила снизить общую летальность при повреждении внутренних структур шеи до 2—6 %. Внедрение в неотложную хирургию высокоинформативных методов обследования (компьютерной томографии с ангиоконтрастированием, магнитно-резонансной томографии) позволяет улучшить результаты лечения таких больных. Ряд исследователей (Dounell O., 1979; Hirshberg A., 1994) считают, что всем пациентам с ранениями шеи показано в экстренном порядке выполнять такие диагностические мероприятия, как компьютерная томография и ангиография. С другой стороны, большинство раненных в шею первично поступают в неспециализированные лечебные учреждения (дежурный стационар) и первично оперируются врачами-хирургами общего профиля. Ограниченная техническая оснащенность таких лечебных учреждений, а вместе с тем и сложности в организации полноценной круглосуточной работы приемно-диагностических отделений и консультаций узких специалистов нередко приводят к фатальным лечебно-диагностическим ошибкам, частота которых даже в специализированных хирургических стационарах достигает 7—38 % (Абакумов М. М., Джаграев К. Р., 1998; Погодина А. Н., 1998; Долгоруков М. И., 1999; Трунин Е. М., Михайлов А. П., 2004; Walsh M. S., 1994; Wilson R. F., 1996). Этот факт требует проведения дальнейших исследований для оптимизации тактики обследования и лечения раненых с повреждениями шеи с целью улучшения результатов хирургического лечения.

## ТЕРМИНОЛОГИЯ И КЛАССИФИКАЦИЯ

В зависимости от наличия или отсутствия нарушения целостности кожных покровов выделяют **открытые** и **закрытые повреждения шеи**. При открытых повреждениях форма раны определяется характером ранящего предмета и положением верхней половины туловища в момент нанесения травмы. Например, при нанесении резаной раны с суицидальной целью повреждения крупных сосудов на шее, как правило, не происходит. Это связано с рефлекторным поворотом головы самоубийцы в момент нанесения раны и смещением кивательной мышцы, которая таким образом защищает сосудистый пучок от повреждения.

Помимо существующего в рамках клинической анатомии деления областей шеи на треугольники, в современной хирургии принято выделять **три зоны шеи** (рис. 1), что имеет значение для оптимизации тактики диагностики и лечения таких больных. **Зона 1** простирается от вырезки грудины до перстневидного хряща, **зона 2** — от перстневидного хряща до угла нижней челюсти; **зона 3** включает в себя участок шеи, находящийся выше угла нижней челюсти (рис. 2). Несмотря на то что раневой канал на шее редко имеет прямолинейный ход в связи с взаимной смещаемостью слоев тканей и органов на шее, первое представление о возможном повреждении внутренних структур и о тактике складывается у хирурга именно на основании локализации раны. Ранения в 1-й зоне шеи чреваты в первую очередь повреждением подключичных сосудов и купола плевры; во 2-й зоне — сосудисто-нервного пучка, позвоночной артерии, полых органов, желез; в 3-й зоне — полости рта, ротоглотки, внутренней сонной и позвоночной артерий. Следует помнить, что повреждение кожи может располагаться в одной зоне шеи, а раневой канал проникать в другие, поэтому данная классификация весьма условна. Таким образом, зона шеи, в которой расположена рана, дает хирургу первичную инфор-

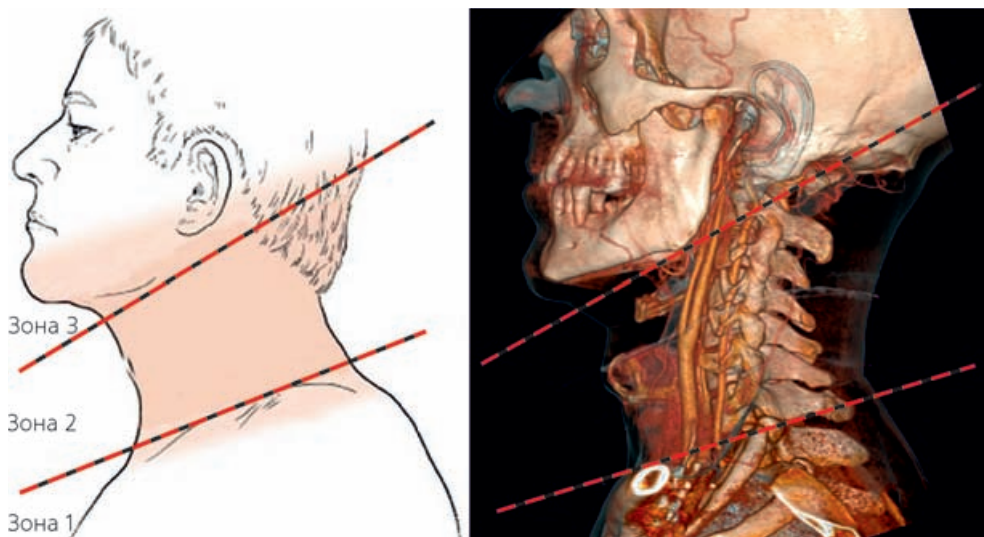


Рис. 1. Зоны шеи (Kaiser L. R., Pearce W. H., 2007)

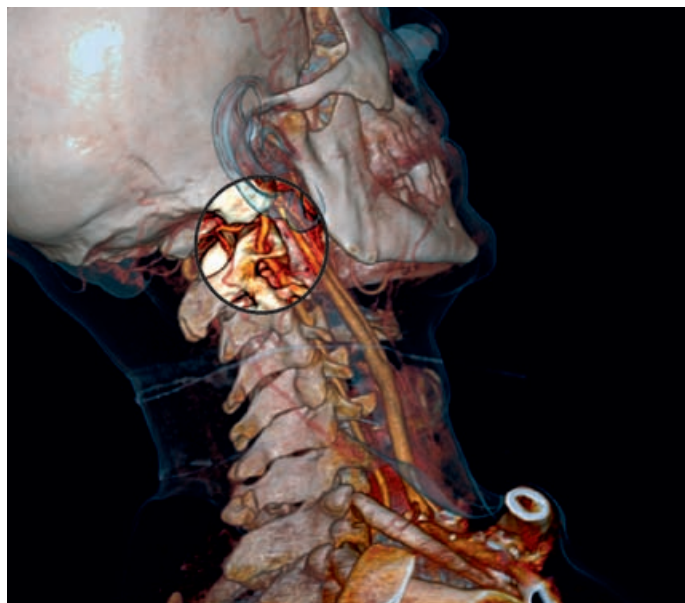

Рис. 2. Третья зона шеи (МСКТ-реконструкция)

мацию о необходимом объеме обследования и типе доступа в случае необходимости ревизии органов шеи.

В зависимости от протяженности раневого канала при открытой травме различают **проникающие**, т. е. сопровождающиеся нарушением целостности платизмы, и **непроникающие**, надфасциальные ранения. Проникающие ранения шеи могут сопровождаться повреждением внутренних органов. Соответственно, различают **изолированные** и **сочетанные** повреждения: **ларинготрахеальную, фарингоэзофагеальную** травмы, травму **магистральных сосудов и нервов** шеи, **спинного мозга, лимфатического протока, желез** (слюнных, щитовидной, паращитовидных). При травме полого органа целостность его стенки может нарушаться не полностью. В том случае, когда слизистая оболочка не повреждена, говорят о частичном или касательном ранении того или иного органа.

При **закрытой травме органов шеи** не происходит нарушения целостности кожных покровов. По механизму возникновения такое повреждение может быть результатом сдавления (например, при попытке удушения) или удара тупым предметом, при этом нередко наблюдаются гортанно-трахеальные повреждения. Также возможно ранение стенки полого органа инородным телом со стороны слизистой (например, при перфорации пищевода инородным телом или повреждении трахеи при интубации).

Следует отметить, что любая классификация ранений шеи весьма условна, однако она необходима для оптимизации диагностики и лечения. В любом случае вопрос о тактике должен решаться индивидуально, с учетом особенностей травмы у каждого больного.



## ГЛАВА 2. ХИРУРГИЧЕСКАЯ АНАТОМИЯ ШЕИ

### ОПИСАТЕЛЬНАЯ АНАТОМИЯ ШЕИ

Хирург должен видеть сосуды и внутренние органы сквозь покрывающие их ткани; искусство это приобретаетсся изучением топографической анатомии. Область шеи отличается сложным анатомическим строением.

Граница шеи сверху спереди проходит по краю нижней челюсти, сзади совпадает с верхней вьшной линией. Снизу шея отграничена от области груди и плечевого пояса верхним краем вырезки грудины, ключицами и линией, проводимой от акромиальных отростков до остистого отростка (рис. 3).

На каждой половине шеи различаются два больших треугольника: внутренний и наружный. Первый ограничен краем нижней челюсти, грудино-ключично-сосцевидной мышцей и срединной линией. Второй ограничен ключицей и мышцами: грудино-ключично-сосцевидной и трапецевидной.

Оба внутренних шейных треугольника (правый и левый) образуют один большой срединный четырехугольник шеи, который подразделяется горизонтальной линией, проходящей через подъязычную кость, на две области: *regio suprahyoidea* и *regio infrahyoidea*.

В пределах вышеуказанных областей можно выделить несколько треугольников, имеющих важное прикладное значение (рис. 4).

**Подчелюстной треугольник** (*trigonum submaxillare*) соответствует положению подчелюстной слюнной железы и одноименных лимфатических узлов. Он ограничен краем нижней челюсти и обоими брюшками двубрюшной мышцы

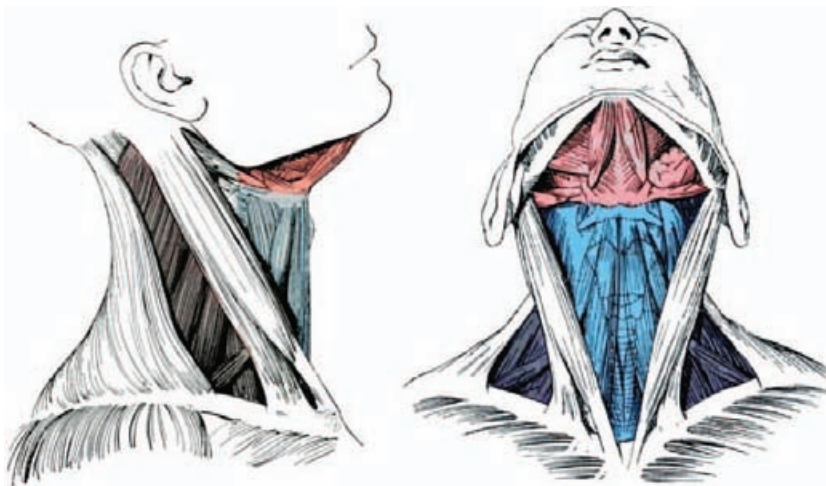


Рис. 3. Области шеи (Corning H. K., 1915)

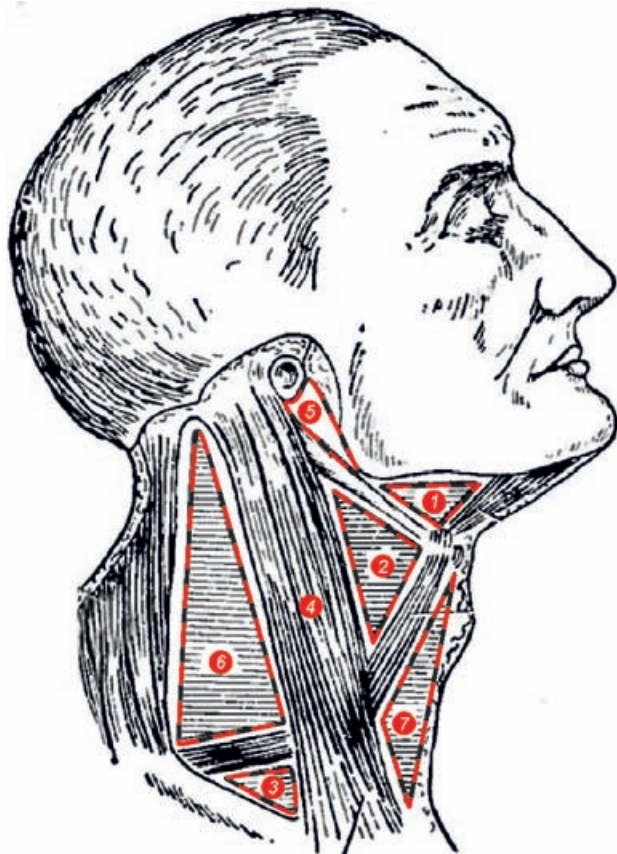


Рис. 4. Треугольники шеи (Лубоцкий Д. Н., 1953):

1 – подчелюстной; 2 – сонный; 3 – лопаточно-ключичный; 4 – грудино-ключично-сосцевидная область; 5 – позадичелюстной; 6 – лопаточно-трапециевидный

(рис. 5). Другой, **сонный треугольник** (*trigonum caroticum*) соответствует положению сонной артерии и ограничен задним брюшком двубрюшной мышцы, передним краем грудино-ключично-сосцевидной мышцы и верхним брюшком лопаточно-подъязычной мышцы.

В пределах наружного шейного треугольника практическое значение имеет **лопаточно-ключичный треугольник** (*trigonum omoclaviculare*), которому на покровах шеи соответствует надключичная ямка. Он ограничен сверху лопаточно-подъязычной мышцей, спереди грудино-ключично-сосцевидной мышцей и снизу ключицей. Отдел шеи, соответствующий положению грудино-ключично-сосцевидной мышцы, обозначается как **грудино-ключично-сосцевидная область** (*regio sternocleidomastoidea*). Между этой мышцей, углом и восходящей ветвью нижней челюсти отмечается небольшая область, относящаяся к околоушной слюнной железе. Она называется **позадичелюстной ямкой** (*fossa retromandibularis*).

Владимир Федорович **Рыльков**, Алексей Андреевич **Моисеев**,  
Ольга Николаевна **Бичун**

## **ДИАГНОСТИКА И ЛЕЧЕНИЕ РАНЕНИЙ ШЕИ**

*Под редакцией В. Б. Мосягина*

Редактор *Пугазева Н. Г.*  
Корректор *Терентьева А. Н.*  
Верстка *Тархановой А. П.*

Подписано в печать 25.06.2016.  
Формат 70 × 100 <sup>1</sup>/<sub>16</sub>. Печ. л. 5.  
Тираж 1000 экз.

ООО «Издательство „СпецЛит“»  
190103, Санкт-Петербург, 10-я Красноармейская ул., 15  
Тел./факс: (812) 495-36-09, 495-36-12  
<http://www.speclit.spb.ru>

Отпечатано в типографии «L-PRINT»,  
192007, Санкт-Петербург, Лиговский пр., 201, лит. А, пом. 3Н