

А. Ф. Романчишен, Я. А. Накатис, К. В. Вабалайте,
Т. В. Готовяхина

ПРИЧИНЫ РАССТРОЙСТВ ГОЛОСОВОЙ ФУНКЦИИ ПОСЛЕ ОПЕРАЦИЙ НА ЩИТОВИДНОЙ ЖЕЛЕЗЕ

Учебное пособие

Санкт-Петербург
СпецЛит
2017

Авторы:

Романчишен Анатолий Филиппович — заведующий кафедрой госпитальной хирургии с курсами травматологии и ВПХ ФГБОУ ВО «Санкт-Петербургский государственный педиатрический медицинский университет», руководитель Санкт-Петербургского центра хирургии и онкологии органов эндокринной системы, действительный член Петровской, Сербской и Американской академий наук, заслуженный врач РФ, доктор медицинских наук, профессор;

Накатис Яков Александрович — главный врач клинической больницы № 122 им. Л. Г. Соколова, главный специалист-оториноларинголог ФМБА России, заведующий курсом оториноларингологии медицинского факультета СПбГУ, доктор медицинских наук, профессор;

Вабалайте Кристина Викторовна — доцент кафедры госпитальной хирургии с курсами травматологии и ВПХ ФГБОУ ВО «Санкт-Петербургский государственный педиатрический медицинский университет», кандидат медицинских наук;

Готовяхина Татьяна Васильевна — научный сотрудник отдела патофизиологии голоса и речи, врач-отоларинголог фониатрического отделения ФГБУ «СПб НИИ уха, горла, носа и речи» Минздрава России

Рецензенты:

Павлов Павел Владимирович — проректор по международным связям, заведующий кафедрой оториноларингологии ФГБОУ ВО «Санкт-Петербургский государственный педиатрический медицинский университет», доктор медицинских наук, профессор;

Сергийко Сергей Владимирович — заведующий кафедрой общей хирургии ФГБОУ ВО «Южно-Уральский государственный медицинский университет» Минздрава России, доктор медицинских наук, профессор

Причины расстройств голосовой функции после операций на щитовидной железе : учебное пособие / А. Ф. Романчишен, Я. А. Накатис, К. В. Вабалайте, Т. В. Готовяхина. — Санкт-Петербург: СпецЛит, 2017. — 111 с. ISBN 978-5-299-00831-9

Единственной возможностью избежать повреждения возвратных нервов является их визуальный контроль (Бобров А. А., 1904; Lahey F. H., 1938; Lennquist S., 2004) в ходе каждой операции при заболеланиях щитовидной и околощитовидных желез. Эти рекомендации используются нами с начала 1990-х гг.

Тщательный анализ анатомии и топографии возвратных гортанных нервов был предпринят в клинике А. Ф. Романчишенным в 2000-е гг. К настоящему времени выполнена верификация 1717 возвратных гортанных нервов у 1076 пациентов, что обеспечило 10-кратное снижение частоты послеоперационных парезов и параличей мышц гортани. Выявление нарушений анатомической непрерывности нервов с помощью мониторинга и раннее консервативное лечение больных парезами мышц обеспечили восстановление функций гортани в 87,5 % наблюдений в сроки от 2 нед. до 6 мес. Видеостробоскопия в сочетании с компьютерным анализом голоса позволила документировать диагноз, оценить эффективность лечения и мотивировать больного на продолжение курса терапии.

Представленное издание — одно из первых объективных совместных научно-практических исследований хирургов и ларингологов, которое будет интересно эндокринологом, онкологом и организаторам здравоохранения.

УДК 616. 441-089

ОГЛАВЛЕНИЕ

Условные сокращения	5
Введение	6
Глава 1. Состояние проблемы профилактики, диагностики и лечения повреждений возвратных гортанных нервов	8
1.1. Парезы и параличи мышц гортани как следствие хирургического вмешательства на ЩЖ	8
1.2. Повреждения ВГН при операциях на ЩЖ	11
1.3. Механизмы повреждения возвратного нерва. Восстановление подвижности голосовых складок и голоса при повреждении ВГН	14
1.4. Нераспознанные парезы мышц гортани	18
1.5. Причины нарушения голосовой функции до операции на ЩЖ	19
1.6. Послеоперационные дисфонии, не связанные с повреждением ВГН	20
1.7. Травма верхнего гортанного нерва	21
1.8. Постинтубационные изменения гортани	23
Глава 2. Материалы и методы исследования	26
2.1. Клиническая характеристика обследованных больных	26
2.2. Методы исследования ЩЖ	28
2.3. Методы исследования гортани	30
2.4. Методы исследования голосовой функции	31
Глава 3. Хирургические аспекты транзиторного и стойкого нарушения функции возвратных гортанных нервов вследствие операций на щитовидной железе	34
3.1. Интраоперационная профилактика и регистрация нарушений проводимости ВГН	34
3.2. Частота транзиторных и стойких нарушений функции ВГН после операций на ЩЖ	39
3.2.1. Частота нарушения ПГС в зависимости от характера заболеваний ЩЖ	40
3.2.2. Нарушение ПГС в зависимости от степени шейно-загрудинного распространения ЩЖ	41

3.2.3. Влияние объема ЩЖ на частоту нарушения ПГС	42
3.2.4. Влияние девиации органов шеи на частоту нарушения ПГС.....	44
3.2.5. Влияние ретротрахеального распространения ткани ЩЖ на нарушение ПГС.....	45
3.2.6. Нарушение ПГС при повышенной кровоточивости ткани ЩЖ.....	46
3.2.7. Влияние центральной лимфаденэктомии у больных раком щитовидной железы на частоту ПГС	47
3.2.8. Нарушение ПГС в зависимости от опыта тиреоидного хирурга.....	48
3.3. Сроки восстановления подвижности голосовых складок	50
Глава 4. Клиническая характеристика патологии гортани после операций на щитовидной железе.....	54
4.1. Причины дисфонии до операций на ЩЖ и в послеоперационном периоде.....	54
4.2. Парезы и параличи мышц гортани.....	60
4.2.1. Клинические проявления одностороннего пареза мышц гортани в ранние сроки послеоперационного периода.....	60
4.2.2. Изменение клинической картины одностороннего пареза мышц гортани в динамике.....	65
4.2.3. Динамика ларингоскопических данных у больных парезами мышц гортани.....	70
4.2.4. Клинические признаки двустороннего пареза мышц гортани.....	81
4.3. Функциональная дисфония.....	82
4.4. Травма гортани.....	86
4.5. Хронический ларингит.....	92
4.6. Травма наружной ветви верхнего гортанного нерва...	93
Заключение	95
Выводы	101
Практические рекомендации	102
Литература	103

УСЛОВНЫЕ СОКРАЩЕНИЯ

ВГН	—	возвратный гортанный нерв
ВМФ	—	время максимальной фонации
ОЩЖ	—	околощитовидные железы
ПГС	—	подвижность голосовой складки
РЩЖ	—	рак щитовидной железы
ТТГ	—	тиреотропный гормон
УЗИ	—	ультразвуковое исследование
ЩЖ	—	щитовидная железа
ЦЛАЭ	—	центральная лимфаденэктомия
ЭТТ	—	эндотрахеальная трубка
GNE	—	гортанно-шумовой коэффициент
OSD	—	общая тяжесть дисфонии
TNM	—	(tumor, nodus and metastasis) Международная классификация стадий злокачественных новообразований

ВВЕДЕНИЕ

Среди хронических заболеваний голосового аппарата паралич гортани занимает второе место и составляет 29,9 %. Самой частой причиной паралича мышц гортани является повреждение возвратного гортанного нерва при операциях на щитовидной железе (Пальчун В. Т., 2008).

В настоящее время отмечается увеличение количества пациентов с заболеваниями ЩЖ, соответственно, увеличивается и число выполняемых операций. Одно из характерных осложнений хирургического лечения патологии ЩЖ — парез или паралич мышц гортани вследствие повреждения возвратного гортанного нерва (ВГН). Знание анатомии, большой опыт хирурга и совершенная хирургическая техника значительно повышают шансы больного на успешное лечение, но не являются полной гарантией от возможного послеоперационного пареза мышц гортани (Lenquist S., 1991; Affleck B. D. [et al.], 2003). По данным научной литературы, частота повреждения ВГН в ходе тиреоидэктомии при доброкачественных заболеваниях и злокачественных опухолях ЩЖ колеблется между 1,0 и 23,0 % (Simpson W. J. [et al.], 1987; Sinclair I. S., 1994; Tsang R. W. [et al.], 1998; Randolph G. W., Shaha A. R., 2006). Встречаются сообщения о значительно более низкой частоте пареза мышц гортани, составляющей 0,3—1,0 % (Романчишен А. Ф., 2009; Jatzko G. R. [et al.], 1994; Bergamaschi R. [et al.], 1998; Liu Q., 1998; Lamadé W., 1999; Lo C. [et al.], 2000).

Основной клинический симптом одностороннего пареза мышц гортани, на который могут ориентироваться эндокринные хирурги в первые сутки после операции, — это дисфония. В то же время повреждение ВГН не всегда явно отражается на голосе и дыхании больного и может протекать практически бессимптомно (Василенко Ю. С., 2013; Farrag T. Y. [et al.], 2006; Lo C. Y. [et al.], 2000; van Heerden J. A., 1986; Songun L. [et al.], 1997; Steurer M. [et al.], 2002).

Осмотр гортани до и после операции на ЩЖ во многих зарубежных странах и в ряде отечественных клиник входит в перечень обязательных методов исследования. Однако, как показывает практика, выполняется он не всегда. Результатом является недооценка частоты осложнений, поздняя диагностика, несвоевременное начало лечения пареза мышц гортани и, как следствие, стойкое нарушение голосовой функции. Нарушения голоса, особенно у лиц голосо-речевых профессий, приводят к значительному снижению качества жизни и наносят экономический ущерб государству (Кираширова Е. А. [и др.], 2007; Косивцов О. А., 2007; van Heerden J. A., 1986; Flynn M. B. [et al.], 1994; Bergamaschi R. [et al.], 1998; Liu Q., 1998).

В литературе существуют разногласия в отношении не только частоты пареза или паралича мышц гортани, но и возможностей и сроков восстановления подвижности. По данным одних авторов, спонтанное восстановление подвижности голосовой складки наблюдается крайне редко (до 3 %) (Кицманюк З. Д., 1996; Романенко С. Г. [и др.], 2001; Василенко Ю. С., 2013; Ге-

расимова И. Ю., 2008; Sanders I. [et al.], 1989; Gacek M., Gacek R. R., 1996). По другим данным, подвижность голосовых складок восстанавливается у большинства пациентов, если во время операции не было пересечения ВГН (Ильичева Е. А. [и др.], 2011; Jatzko G. R. [et al.], 1994; Wagner H. E., 1994; Lo C. Y. [et al.], 2000; Valardo E., 2014).

Парез или паралич мышц гортани представляется как основная причина дисфонии после хирургического вмешательства на ЩЖ. Вместе с тем возможны и другие причины нарушения голосовой функции в послеоперационном периоде, которые к настоящему времени изучены недостаточно, особенно в отечественной научной литературе. По данным зарубежных авторов, в течение первых нескольких недель после операций на ЩЖ в 25–90 % наблюдений большими предьявляются жалобы на качество голоса (Debruyne F. [et al.], 1997; Hong K. H., Kim Y. K., 1997; McIvor N. P. [et al.], 2000; Stojadinovic A. [et al.], 2002; Sinagra D. L. [et al.], 2004; Pedro Netto I. [et al.], 2006; Lombardi C. P. [et al.], 2006; Soylu L. [et al.], 2007). Причины дисфонии в послеоперационном периоде при отсутствии пареза мышц гортани могут включать постинтубационные изменения гортани, последствия большого объема диссекции тканей в области гортани и трахеи, травму наружной ветви верхнего гортанного нерва (Hong K. H., Kim Y. K., 1997; Page C. [et al.], 2007) и другое.

Несмотря на большое количество работ, посвященных проблемам профилактики парезов и параличей мышц гортани после хирургического лечения тиреоидных больных, у некоторых специалистов все еще остаются сомнения в необходимости ларингоскопии. Между тем она нужна всем пациентам до и после операции для выяснения истинной частоты этого осложнения, возможностей и сроков восстановления подвижности гортани. Недостаточно внимания уделяется другим причинам дисфонии. Кроме этого, отсутствует единая тактика ведения больных оториноларингологом в послеоперационном периоде, что приводит к позднему обращению пациентов к специалисту.

В настоящее время, учитывая переход отечественного здравоохранения к условиям медицинского страхования, создание медико-экономических стандартов качества лечебной работы, оснащение кабинетов оториноларинголога аппаратурой для проведения видеоларингостробоскопии и компьютерного анализа голоса, требуется разработка алгоритмов наблюдения и лечения пациентов с нарушениями голосовой функции после операций на ЩЖ.

Уточнение причин дисфонии, изучение результатов наблюдения пациентов с патологией гортани после хирургического вмешательства на ЩЖ позволит выбрать рациональную тактику послеоперационного ведения больных тиреоидной патологией и обеспечить преемственность в работе хирурга и оториноларинголога.

Глава 1. СОСТОЯНИЕ ПРОБЛЕМЫ ПРОФИЛАКТИКИ, ДИАГНОСТИКИ И ЛЕЧЕНИЯ ПОВРЕЖДЕНИЙ ВОЗВРАТНЫХ ГОРТАННЫХ НЕРВОВ (обзор литературы)

1.1. Парезы и параличи мышц гортани как следствие хирургического вмешательства на ЩЖ

Парез или паралич мышц гортани — расстройство двигательной функции в виде уменьшения силы и амплитуды или полного отсутствия произвольных движений, обусловленное нарушением иннервации (Пальчун В. Т., 2008).

В зависимости от места повреждения блуждающего нерва и его ветви (ВГН) парезы и параличи мышц гортани подразделяют на центральные и периферические. К центральным парезам и параличам относят поражения блуждающего нерва в коре головного мозга, в корково-бульбарных проводящих путях, в области продолговатого мозга. Они могут быть вызваны опухолями, кровоизлияниями, множественным склерозом и т. д. Периферические параличи мышц гортани возникают при повреждении ветвей блуждающего нерва в области шеи и средостения (Василенко Ю. С., 2013; Бабияк В. И., Накатис Я. А., 2005; Пальчун В. Т., 2008).

В литературе можно встретить разделение параличей мышц гортани на нейрогенные (неврогенные, невропатические) и миогенные (миопатические). Нейрогенные параличи обусловлены повреждением блуждающего нерва, миогенные — патологическими изменениями в голосовых мышцах при ларингите, кровоизлияниях, гриппе, дифтерии, голосовых перегрузках. В настоящее время термин «миогенный парез или паралич гортани» практически не используется, а нарушение голоса, обусловленное снижением тонуса мышц гортани с характерной ларингоскопической картиной, относят к функциональной дисфонии по гипотонусному типу (Карпова О. Ю., 1998; Василенко Ю. С., 2013; Бабияк В. И., Накатис Я. А., 2005).

Некоторые авторы используют термины «парез» и «паралич мышц гортани» как синонимы, другие считают, что парез — это более легкая обратимая форма нарушения двигательной способности голосовой складки, а паралич — более тяжелая. По определению Б. С. Крылова (1981), «парез — такое нарушение функции гортани, которое с течением времени и под действием лечения полностью ликвидируется. Паралич — стойкое нарушение функции, которое посте-

пенно усиливается и остается необратимым». Диагноз «парез мышц гортани» традиционно ставится пациентам, у которых длительность заболевания не превышает года. По истечении этого времени изменения считаются необратимыми, т. е. констатируется паралич мышц гортани (Максимов И. И., 1987; Василенко Ю. С., 2013; Бабияк В. И., Накатис Я. А., 2005; Пальчун В. Т., 2008; Yamada M. [et al.], 1983; Clouse R., 1985; Kline D. G., Hudson A. R., 1995; Lo C. Y. [et al.], 2000).

Наиболее частой причиной периферических парезов и параличей мышц гортани (до 90 % случаев) является травма ВГН во время операции на ЩЖ (Крылов Б. С. [и др.], 1981; Кирасирова Е. А. [et al.], 2007; Ward [et al.], 1977; Gupta A. K. [et al.], 1997; Lichtenberger G., 2004).

При парезе или параличе мышц гортани одна или обе голосовые складки неподвижны (или их подвижность резко ограничена). Различают медианное, парамедианное, интермедианное и латеральное положение голосовой складки. При медианном положении свободный край голосовой складки находится по средней линии голосовой щели, при парамедианном — отступя примерно 2 мм от нее. При интермедианном (промежуточном) положении голосовая складка находится на расстоянии около 4 мм от средней линии. Боковое или латеральное положение характеризуется максимальным отведением голосовой складки, которое наблюдается при глубоком форсированном вдохе (Василенко Ю. С., 2013; Пальчун В. Т., 2008).

Травма ВГН без повреждения наружной ветви верхнего гортанного нерва приводит к выпадению функций всех внутренних мышц гортани на соответствующей стороне, кроме перстнещитовидной мышцы. Ларингоскопическая картина характеризуется чаще парамедианным (в 70–80 % случаев), реже — медианным положением голосовой складки.

При сочетанном поражении ВГН и наружной ветви верхнего гортанного нерва развивается парез внутренних мышц гортани и перстнещитовидной мышцы. Голосовые складки находятся чаще в интермедианном положении (Василенко Ю. С., 2013; Бабияк В. И., Накатис Я. А., 2005).

Голос при медианном, а иногда и при парамедианном положении парализованной голосовой складки в некоторых случаях изменен незначительно. Компенсация голосовой функции при одностороннем параличе мышц гортани осуществляется за счет изменения напряжения мышц-аддукторов, форсирования голоса с целью повышения подскладкового давления, смещения при фонации здоровой голосовой складки к голосовой складке на стороне пареза до полного смыкания, участия в фонации вестибулярных складок.

Двустороннее повреждение ВГН при операциях на ЩЖ является причиной 85—90 % срединных стенозов гортани (Крылов Б. С. [и др.], 1981; Иванченко Г. Ф., 1992; Карпищенко С. А., 2000; Карпова О. Ю., 2001; Кирасирова Е. А. [и др.], 2007; Remacle M., 2010). Тяжесть стеноза зависит от положения голосовых складок. При парамедианном положении голосовых складок голосовая щель резко сужается до 2—3 мм. Голосовая функция в этом случае нарушается обычно незначительно, однако проблемы голоса отходят на второй план в связи с выраженной дыхательной недостаточностью, часто требующей проведения срочной трахеостомии. Двусторонние парезы с интермедианным положением голосовых складок сопровождаются более выраженным нарушением голосовой функции, однако просвет голосовой щели достаточен для дыхания и необходимости в трахеостомии не возникает. При фиксации голосовых складок в латеральном положении возникает афония, нарушается защитная функция гортани, что ведет к аспирации жидкости и частиц пищевых продуктов в нижние дыхательные пути и развитию хронического воспаления в них (Максимов И. И., 1987; Василенко Ю. С., 2013; Бабияк В. И., Накатис Я. А., 2005; Laccourreye O. [et al.], 1999).

Основополагающим методом, золотым стандартом диагностики парезов и параличей мышц гортани является ларингоскопия. В качестве рутинного метода диагностики, не требующего специального дорогостоящего оборудования, используют непрямую ларингоскопию. На современном уровне благодаря развитию видеоларингоскопии, видеоларингостробоскопии, компьютерного анализа голоса появились возможности для всестороннего обследования больных парезом мышц гортани (Степанова Ю. Е., 2009; Василенко Ю. С., 2013; Hirano M., Bless D. M., 1990; Remacle M., 2010). Эндовидеоларингоскопия обладает высокой информативностью за счет увеличения и детализации изображения гортани, дает возможность документирования данных. Видеоларингостробоскопия за счет использования источника пульсирующего света позволяет качественно оценить колебания голосовых складок. Стробоскопическая картина изменяется в зависимости от соотношения частоты колебаний голосовых складок с частотой импульсов светового источника. При их точном совпадении голосовые складки во время фонации будут казаться неподвижными (картина «остановки»), при несовпадении — колеблющимися с определенной частотой и амплитудой (картина «движения»). Компьютерный анализ голоса позволяет объективизировать изменения голосовой функции, что важно в динамическом наблюдении больных и проведении

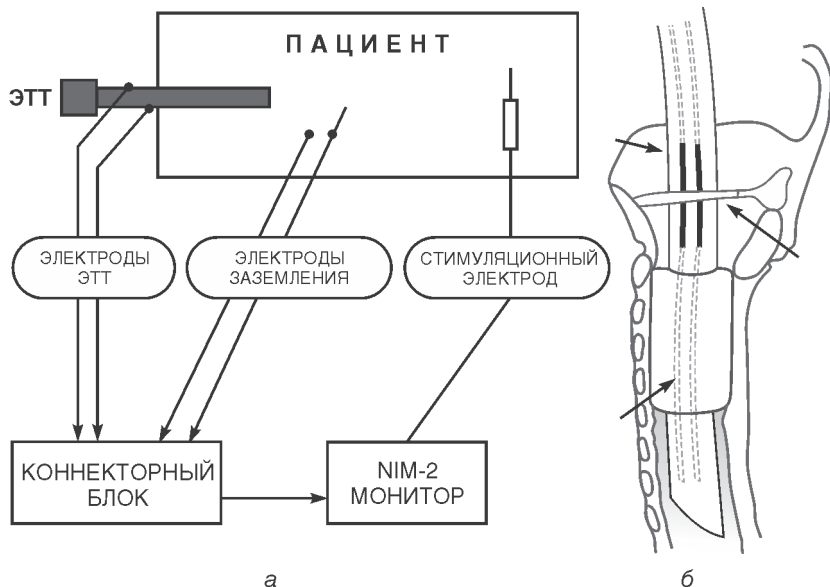


Рис. 3.3. Схема подключения комплекса аппаратуры «Nerve Integrity Monitor – 2 TM» «Xomed – Treace»: а – комплекс аппаратуры; б – эндотрахеальная интубационная трубка (ЭТТ) с электродами

стимуляционного электрода со стволом искомого нерва (Романчишен А. Ф., Фролов В. В., Randolph G. W., 2004).

Таким образом, проведенное исследование позволило разработать и применить надежные методики профилактики повреждения ВГН и добавочного нерва у больных в ходе операций по поводу различных заболеваний ЩЖ, в том числе рака этого органа. Определены оптимальные места обнаружения, идентификации и пути выделения этих нервов из окружающих тканей. Изучена хирургическая анатомия ВГН и добавочного нерва на шее. Установлена роль, место и эффективность электрофизиологического мониторинга нервов. Внесены коррективы в технику тиреоидэктомии и боковой шейной лимфаденэктомии. Эффективность предпринятых изменений проявилась в улучшении непосредственных результатов хирургического лечения пациентов с различными заболеваниями ЩЖ, в том числе РЩЖ без метастазов и с таковыми во 2–6-ю группы шейных лимфатических узлов. При этом онкологическая адекватность операций не была нарушена. Даны конкретные практические рекомендации по рассмотренным вопросам.

ПРИЧИНЫ РАССТРОЙСТВ ГОЛОСОВОЙ ФУНКЦИИ ПОСЛЕ ОПЕРАЦИЙ НА ЩИТОВИДНОЙ ЖЕЛЕЗЕ

Учебное пособие

Редактор *Пугазева Н. Г.*
Корректор *Терентьева А. Н.*
Компьютерная верстка *Тархановой А. П.*

Подписано в печать 13.03.2017. Формат 60 × 88 ¹/₁₆.
Печ. л. 11 + 0,5 печ. л. цв. вкл. Тираж 1500 экз. Заказ №

ООО «Издательство „СпецЛит“».
190103, Санкт-Петербург, 10-я Красноармейская ул., 15
тел./факс: (812) 495-36-09, 495-36-12
<http://www.speclit.spb.ru>

ГППО «Псковская областная типография»
180004, г. Псков, ул. Ротная, д. 34