

**РОДОВАЯ ТРАВМА ГОЛОВЫ
(ОСНОВЫ ПЕРСОНАЛИЗИРОВАННОЙ
МЕДИЦИНСКОЙ ПОМОЩИ)**

Учебно-методическое пособие

Под редакцией А. С. Иова

Санкт-Петербург
СпецЛит
2018

А в т о р ы:

Иова Александр Сергеевич — д-р мед. наук, профессор, нейрохирург, врач ультразвуковой диагностики, профессор кафедры детской невропатологии и нейрохирургии СЗГМУ им. И. И. Мечникова, заведующий НИЛ инновационных технологий медицинской навигации СЗГМУ им. И. И. Мечникова, заведующий НИЛ перинатальной нейрохирургии НМИЦ им. В. А. Алмазова;

Крюкова Ирина Александровна — канд. мед. наук, невролог, врач ультразвуковой диагностики, доцент кафедры детской травматологии и ортопедии СЗГМУ им. И. И. Мечникова;

Крюков Евгений Юрьевич — д-р мед. наук, доцент, нейрохирург, врач ультразвуковой диагностики, заведующий кафедрой детской невропатологии и нейрохирургии СЗГМУ им. И. И. Мечникова;

Гармашов Юрий Анатольевич — д-р мед. наук, профессор, нейрохирург, врач ультразвуковой диагностики, профессор кафедры детской невропатологии и нейрохирургии СЗГМУ им. И. И. Мечникова, ведущий научный сотрудник НИЛ инновационных технологий медицинской навигации СЗГМУ им. И. И. Мечникова, лауреат Государственной премии РФ;

Иова Дмитрий Александрович — нейрохирург, врач ультразвуковой диагностики, младший научный сотрудник НИЛ инновационных технологий медицинской навигации СЗГМУ им. И. И. Мечникова.

Р е ц е н з е н т:

Гузева Валентина Ивановна — д-р мед. наук, профессор, невролог, главный внештатный детский специалист Минздрава России по специальности «Неврология», заведующая кафедрой неврологии, нейрохирургии и медицинской генетики СПбГПМУ.

Родовая травма головы (основы персонализированной медицинской помощи) : учебное пособие / под ред. А. С. Иова. — Санкт-Петербург : СпецЛит, 2018. — 80 с.

ISBN 978-5-299-00938-5

В учебном пособии рассматривается проблема персонализации медицинской помощи новорожденным детям с родовой травмой головы. На этапах диагностики это достигается путем значительного сокращения показаний к применению рентгеновских методов диагностики (рентгенографии и КТ), а на этапах лечения — за счет широкого использования приемов минимально инвазивной и неинвазивной нейрохирургии (пункционных технологий и обоснованного отказа от нейрохирургических манипуляций в условиях тщательного клинико-интраскопического мониторинга). Важным инструментом обеспечения минимальной инвазивности лечебно-диагностических мероприятий являются авторские методики (транскраниально-чрезродничковая ультрасонография, ультрасонография черепа и скальпа, вентрикулосубгалеальное дренирование с помощью резервуар-катетера и др.).

Учебное пособие предназначено для неврологов, неонатологов, нейрохирургов, врачей ультразвуковой диагностики, травматологов и врачей других специальностей, участвующих в оказании медицинской помощи новорожденным с родовой травмой.

Утверждено в качестве учебного пособия методическим советом ФГБОУ ВО СЗГМУ им. И. И. Мечникова Минздрава России. Протокол № 3 от 5 октября 2017 г.

УДК 616.053-001.8

ОГЛАВЛЕНИЕ

Условные сокращения	4
Введение	5
1. Общие вопросы родовой травмы головы	6
1.1. Анатомо-физиологические особенности головы новорожденного и их клиническое значение	6
1.2. Биомеханика родовой травмы головы	8
1.3. Классификация родовой травмы головы	12
1.4. Клиническая диагностика родовой травмы головы	14
1.5. Особенности интраскопии при родовой травме головы	18
2. Родовая травма скальпа	35
2.1. Родовой отек	35
2.2. Повреждения скальпа с нарушением целостности кожных покровов	37
2.3. Подапоневротические гематомы	38
2.4. Поднадкостничные кровоизлияния (кефалогематомы)	40
3. Родовая травма черепа	46
3.1. Патологическая конфигурация головы	46
3.2. Линейные переломы костей черепа	47
3.3. Вдавленные переломы	49
3.4. Травма черепных швов	52
4. Внутричерепная родовая травма	55
4.1. Эпидуральные гематомы	56
4.2. Поднадкостнично-эпидуральные гематомы	59
4.3. Субдуральные гематомы	60
4.4. Субдуральные геморрагические скопления	64
4.5. Субарахноидальные кровоизлияния	66
4.6. Внутримозговые кровоизлияния	68
4.7. Внутрижелудочковые кровоизлияния	73
Тестовые вопросы	75
Литература	77

УСЛОВНЫЕ СОКРАЩЕНИЯ

АД — артериальное давление	РТ — родовая травма
АШТР — асимметричный шейный тонический рефлекс	РТГ — родовая травма головы
ВЖК — внутрижелудочковое кровоизлияние	с. ж. — сутки жизни
ВМК — внутримозговое кровоизлияние	САК — субарахноидальное кровоизлияние
ВПр — врожденные пороки развития	САП — субарахноидальное пространство
ВСД — вентрикулосубгалеальное дренирование	СВИ — структурные внутричерепные изменения
ВСК — время свертывания крови	СГС — субдуральные геморрагические скопления
ВЧД — внутричерепное давление	СДГ — субдуральная гематома
ВЧК — внутричерепные кровоизлияния	ССГП — синдром сдавления головы плода
ГЦС — гидроцефальный синдром	ТМО — твердая мозговая оболочка
ДБ — детская больница	ТУС — транскраниальная ультрасонография
ДК — длительность кровотечения	ТЧУС — транскраниально-чрезродничковая ультрасонография
дн. — дни	УС — ультрасонография
ЗЧЯ — задняя черепная ямка	ФТР — фотореакции
ИВЛ — искусственная вентиляция легких	ЦДК — цветное доплеровское картирование
КГ — кефалогематома	ЦНС — центральная нервная система
КТ — компьютерная томография	ЦСЖ — цереброспинальная жидкость
ЛП — люмбальная пункция	ЧМТ — черепно-мозговая травма
МКБ-10 — Международная классификация болезней	ЧН — черепные нервы
МРА — магнитно-резонансная ангиография	ЧСС — частота сердечных сокращений
МРТ — магнитно-резонансная томография	ЭГ — эпидуральная гематома
НСГ — нейросонография	СРБ — С-реактивный белок
ПХО — первичная хирургическая обработка	Ег — эритроциты
ПЭГ — поднадкостнично-эпидуральная гематома	Нб — гемоглобин
	Нт — гематокрит
	Тг — тромбоциты

ВВЕДЕНИЕ

Родовая травма (РТ) — местное повреждение тканей плода в течение родового акта, возникшее вследствие воздействия механических сил непосредственно на плод (не на плаценту или пуповину), проявляющееся разрывами, растяжением, переломами, вывихами, размозжением тканей и часто сопровождающееся местными расстройствами кровообращения в месте приложения этих сил (венозный застой, отек, стаз, кровотечение, тромбоз) [44].

Родовая травма головы (РТГ) — это возникающие в родах повреждения мягких тканей головы, черепа и/или его содержимого из-за чрезмерного сдавления головы плода при функциональном или органическом несоответствии ее размеров и родовых путей матери, а также при акушерских манипуляциях. РТГ проявляется признаками механического воздействия (ссадины, раны, чрезмерная деформация черепа, переломы и пр.) и может сочетаться с вторичными геморрагическими и/или ишемическими повреждениями мозга.

Выявление внешних признаков механического воздействия в области мягких тканей мозгового черепа является важным критерием дифференциальной диагностики с геморрагическими или гипоксически-ишемическими повреждениями мозга нетравматического генеза.

Основные причины РТГ: патологические роды (слабость/дискоординация родовой деятельности, стремительные/затяжные роды, несоответствие размеров головы плода и таза роженицы — крупный плод / узкий таз, патологическое предлежание плода — затылочное, лицевое, тазовое); родостимуляция; акушерские манипуляции (ручные — выдавливание плода, инструментальные — щипцы, вакуум-экстракция и др.). Крайне редко возможна РТГ, связанная с выпадением плода из родовых путей матери (падения на пол и др.).

Вопросы этиопатогенеза и патоморфологии РТГ достаточно подробно описаны в работах В. В. Власюка. В представленном учебном пособии освещаются клинические аспекты данной проблемы, а также некоторые анатомо-физиологические и патогенетические особенности, имеющие основное значение для выбора персонализированной медицинской тактики.

1. ОБЩИЕ ВОПРОСЫ РОДОВОЙ ТРАВМЫ ГОЛОВЫ

1.1. АНАТОМО-ФИЗИОЛОГИЧЕСКИЕ ОСОБЕННОСТИ ГОЛОВЫ НОВОРОЖДЕННОГО И ИХ КЛИНИЧЕСКОЕ ЗНАЧЕНИЕ

Одной из главных причин своеобразия РТГ являются анатомо-физиологические особенности головы новорожденного (табл. 1).

К моменту родов голова плода является наибольшей по окружности частью его тела. Например, у доношенного новорожденного она составляет 33—37 см, что на 1—2 см больше окружности грудной клетки. Именно голова плода чаще всего формирует родовой канал. Поэтому во время даже физиологических родов она подвергается максимальному механическому воздействию со стороны естественных сил изгнания и сопротивления родового канала.

Мозговой череп значительно превосходит по размерам его лицевую часть. С анатомической точки зрения, мозговая часть головы включает мягкие ткани (скальп), череп, твердую, паутинную и мягкую мозговые оболочки, большой мозг, мозговой ствол и мозжечок.

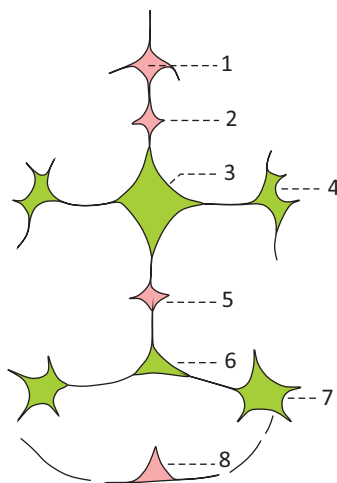


Рис. 1. Схема родничков черепа новорожденного [5]:

1 — родничок площадки (располагается в надпереносье); 2 — метопический (в области лобного шва); 3 — передний (большой); 4 — клиновидный; 5 — теменной (в области сагиттального шва); 6 — задний (малый); 7 — сосцевидный; 8 — мозжечковый (в области чешуи затылочной кости)

Анатомо-физиологические особенности головы новорожденного

Анатомическая структура	Анатомо-физиологические особенности
Скальп (кожа, подкожная клетчатка, апоневроз, надкостница)	<ul style="list-style-type: none"> • Слои скальпа тонкие; подкожная клетчатка — выраженная, рыхлая; • достаточно прочное соединение между собой кожи, подкожной клетчатки и апоневроза; • слабое соединение надкостницы с апоневрозом (подапоневротическая клетчатка тонкая, рыхлая); • надкостница тонкая, плотно приращена к наружной костной пластинке, особенно в области швов; • между надкостницей и костью — множественные фиброваскулярные волокна, обеспечивающие рост кости
Кости свода черепа	<ul style="list-style-type: none"> • Мягкие, состоят в основном из эластичных наружной и внутренней костной пластин, диплоэтический слой практически отсутствует (рис. 1) (представлен тонким слоем лишь в области теменных бугров) → предрасполагающий фактор повреждения черепа даже при минимальном механическом воздействии на голову плода; • диплоэтические вены: крупные отсутствуют; • мелкие в зонах начала окостенения; • наличие швов и родничков между костями свода черепа (сращение надкостницы и ТМО в промежутках между костями) → кости свода черепа подвижные, смещаются в родах; • возможно наличие непостоянных эмбриональных швов лобной и затылочной кости; • наиболее подвижна чешуя затылочной кости (давление на нее во время потуг или родов в ягодичном предлежании → смещение чешуи внутрь черепа → сдавление верхнего сагиттального синуса → нарушение оттока венозной крови из полости черепа или мозжечка); • в области родничков и швов (чаще в лямбдовидном) нередко выявляются вставочные (вормиевы) кости
Твердая мозговая оболочка (ТМО)	<ul style="list-style-type: none"> • Тонкая, но достаточно плотная; • плотно сращена с костью, особенно в области швов; • наличие между костью и ТМО множества фиброваскулярных перемычек (обеспечение питания растущей кости)
Субарахноидальные пространства	<ul style="list-style-type: none"> • Относительно широкие и эластичные; • наличие мостовых вен, идущих от мозга к верхнему сагиттальному и поперечному синусам (при чрезмерной интранатальной деформации головы → разрыв мостовых вен → субдуральные гематомы)
Головной мозг	<ul style="list-style-type: none"> • Малая дифференцированность нейронов (незавершенность корковой локализации функций) и их функциональная поливалентность → возможность отсутствия очаговой неврологической симптоматики даже при выраженных СВИ; • высокая гидрофильность → склонность мозга новорожденных к отеку и преобладанию общемозговой симптоматики
Мозговой кровоток	<ul style="list-style-type: none"> • Несовершенство ауторегуляции мозгового кровотока, особенно у недоношенных (зависимость от системного АД): повышение АД → ↑ мозгового кровотока → ВЧК; снижение АД → ↓ мозгового кровотока → инфаркт); • наличие зон пограничного кровотока: у недоношенных — перивентрикулярно, у доношенных — субкортикально и парасагиттально (между бассейнами передней, средней и задней мозговой артерий)

1.2. БИОМЕХАНИКА РОДОВОЙ ТРАВМЫ ГОЛОВЫ

Влияние многообразных ante- и интранатальных факторов способствует специфичности биомеханики родовых повреждений головы. Следует выделить две принципиально разные группы повреждений мозга плода во время родов: а) повреждения вследствие воздействия механической энергии на голову плода; б) патологические изменения, связанные с другими факторами (например, с асфиксией).

О РТГ можно говорить только тогда, когда непосредственной причиной возникающих в родах повреждений является механическое воздействие на голову плода.

Важным в понимании особенностей интранатальной патологии головного мозга является знание биомеханики РТГ, основа которой — воздействие на голову плода *статической* механической энергии в виде относительно длительного **сдавления головы плода** при прохождении ее по родовым путям матери. Это принципиально отличает РТГ от классической черепно-мозговой травмы (ЧМТ) у детей более старшего возраста и взрослых, при которой на голову пострадавшего действует *динамическая* механическая энергия (удар движущимся предметом по голове или удар движущейся головой о неподвижный предмет).

Сдавление головы плода возникает при любых, в том числе и физиологических родах. Эволюция создала сложный «биологический» механизм, обеспечивающий изменение окружности и формы головы плода во время и сразу после родов. Сначала происходит постепенное максимально возможное уменьшение окружности головы плода, затем ее форма претерпевает изменения, все время адаптируясь к особенностям того участка родового канала, по которому в данный момент она проходит (физиологическая интранатальная конфигурация головы). В самое ближайшее время после рождения отмечается восстановление формы и размеров головы новорожденного. Такие изменения возможны благодаря упруго-эластическим свойствам черепа и перемещениям цереброспинальной жидкости (ЦСЖ) из обширных церебральных субарахноидальных пространств в спинальные (при сдавлении головы) и обратно (после рождения головы плода). Если сдавление головы плода в родах не превышает возможности интранатальных механизмов адаптации плода к родам, то повреждения головы не наблюдаются. В этих случаях правомерно говорить о **физиологическом сдавлении**. При нарушениях интранатальных адаптационных механизмов из-за их незрелости или вследствие нарушения внутриутробного развития плод теряет возможность компенсировать сдавление и возникают различные повреждения головного мозга (**патологическое сдавление**).

McQuivey R. W. Vacuum-assisted delivery: a review // The Journal of Maternal-Fetal and Neonatal Medicine. — 2004. — 16 : 171–179.

Natelson S. E., Sayers M. P. The fate of children sustaining severe head trauma during birth // Pediatrics. — 1973. — 51 (2) : 169–174.

Newton T. H., Gooding C. A. Compression of superior sagittal sinus by neonatal calvarial molding // Radiology. — 1975. — 115 : 635–639.

Pape K. E., Wigglesworth J. S. Hemorrhage, ischemia and the perinatal brain. — Philadelphia : JB Lippincott, 1979. — P. 66–71.

Perrin R. G., Rutka J. T., Drake J. M. Management and outcomes of posterior fossa subdural hematomas in neonates // Neurosurgery. — 1997. — 40 : 1190–1199.

Rabelo N. N., Matushita H., Cardeal D. D. Traumatic brain lesions in newborns // Arq. Neuropsiquiatr. — 2017. — 75(3) : 180–188.

Reichard R. Birth injury of the cranium and central nervous system // Brain Pathol. — 2008. — 18(4) : 565–570.

Schwartz P. Birth injuries of the newborn. — Jena : Springer Verlag, 1964. — 552 p.

Sharma A. K. [et al.]. An Extradural and Subdural Hematoma in a Neonate // Indian J. Pediatr. — 2005. — 72 (3) : 40–42.

Swanson A. E. [et al.]. Subgaleal hemorrhage: risk factors and outcomes // Acta Obstet. Gynecol. Scand. — 2011. — 91(2) : 260–263.

Volpe J. J. Neurology of the newborn. — Philadelphia : Sanders ELSEVIER, 2008. — 1094 p.

Weiner E. J. [et al.]. Neonatal scalp abscess: is it a benign disease? // J. Emerg. Med. — 2011. — 40(5) : 97–101.

Wen S. W. [et al.]. Comparison of maternal and infant outcomes between vacuum extraction and forceps deliveries // Am. J. Epidemiol. — 2001. — 153 : 103–107.

Zalatimo O. [et al.]. Treatment of depressed skull fractures in neonates using percutaneous microscrew elevation // J. Neurosurg. Pediatr. — 2012. — 9(6) : 676–679.

Редактор *Пугазева Н. Г.*
Корректор *Полушкина В. В.*
Верстка *Пугазевой О. В.*

Подписано в печать 02.04.2018. Формат 60 × 88¹/₁₆.
Печ. л. 5,0 печ. л. Тираж 1000 экз. Заказ №

ООО «Издательство „СпецЛит“».
190103, Санкт-Петербург, 10-я Красноармейская ул., 15.
Тел./факс: (812)495-36-09, 495-36-12
<http://www.speclit.spb.ru>

Отпечатано в типографии «L-PRINT».
192007, Санкт-Петербург, Лиговский пр., 201, лит А, пом. 3Н