

**КЛИНИЧЕСКАЯ АНАТОМИЯ
СТЕНОК БРЮШНОЙ ПОЛОСТИ.
ГРЫЖИ ЖИВОТА**

Санкт-Петербург
СпецЛит
2021

УДК 611.95
К49

А в т о р ы :

Гайворонский И. В. — д-р мед. наук, профессор, заведующий кафедрой нормальной анатомии Военно-медицинской академии им. С. М. Кирова, заведующий кафедрой морфологии СПбГУ;

Милюков В. Е. — д-р мед. наук, профессор кафедры анатомии человека Первого МГМУ им. И. М. Сеченова;

Синенченко Г. И. — д-р мед. наук, профессор, заведующий 2-й кафедрой (хирургии усовершенствования врачей) Военно-медицинской академии им. С. М. Кирова;

Кисленко А. М. — канд. мед. наук, начальник отделения 3 ЦВКГ им. А. А. Вишневого;

Нигипорук Г. И. — канд. мед. наук, доцент кафедры нормальной анатомии Военно-медицинской академии им. С. М. Кирова, доцент кафедры морфологии СПбГУ

Р е ц е н з е н т ы :

А. А. Родионов — д-р мед. наук, профессор;

А. Н. Тулунов — д-р мед. наук, профессор

Клиническая анатомия стенок брюшной полости. Грыжи живота / И. В. Гайворонский, В. Е. Милюков, Г. И. Синенченко [и др.]. — Санкт-Петербург : СпецЛит, 2021. — 109 с.

ISBN 978-5-299-01083-1

Значительная распространенность абдоминальных грыж среди населения и существующие проблемы их оперативного лечения являются важным аспектом современной хирургии. Одной из причин развития грыж брюшной стенки являются особенности строения ее отдельных участков — так называемых слабых мест.

В данном учебном пособии предоставлена современная информация о строении стенок живота, этиопатогенезе грыж, что может улучшить диагностику, определить наиболее эффективные и разработать новые, патогенетически обоснованные способы хирургического лечения данной патологии.

УДК 611.95

ISBN 978-5-299-01083-1

© ООО «Издательство „СпецЛит“», 2021

СОДЕРЖАНИЕ

От авторов	4
Введение	5
Брюшная полость и ее стенки	7
Границы и области живота	9
Брюшина. Полость брюшины	11
Развитие брюшной стенки	13
Опускание яичка	15
Строение верхней стенки живота	19
Строение задней стенки живота	22
Строение нижней стенки живота	24
Кожа и подкожная жировая клетчатка переднебоковой стенки живота	29
Поверхностная фасция живота	31
Собственная фасция живота	32
Внутрибрюшная фасция	33
Мышцы переднебоковой стенки живота	33
Линии перехода широких мышц живота в апоневрозы	42
Влагалище прямой мышцы живота	44
Поперечная фасция, предбрюшинная клетчатка и брюшина переднебоковой стенки живота.	47
Артерии переднебоковой стенки живота	50
Вены переднебоковой стенки живота	54
Нервы переднебоковой стенки живота	55
Отток лимфы от переднебоковой стенки живота	60
Белая линия живота	62
Паховая область	66
Паховый промежуток	67
Паховый канал	70
Особенности строения пахового канала	74
Этиопатогенез косых паховых грыж	77
Предрасполагающие факторы формирования абдоминальных грыж ...	80
Классификация грыж стенок брюшной полости	82
Паховые грыжи	83
Бедренный канал	89
Бедренные грыжи	95
Грыжи нижней стенки живота	96
Контрольные вопросы	99
Литература	102

ОТ АВТОРОВ

Глубокоуважаемый Читатель!

Авторы данного труда не ставили перед собой цели создания книги по анатомии человека или руководства по диагностике и лечению грыж брюшной стенки, а всего лишь хотели донести до вас мнение, что без глубокого знания анатомии невозможно понять в полной мере этиопатогенез грыж и, следовательно, предложить патогенетически обоснованное лечение. Быть может, у кого-то после прочтения данной книги появятся вопросы, разрешение которых можно найти в собственной практической деятельности, а может быть, у кого-то эта книга станет побудительным мотивом для более глубокой работы с фундаментальной медицинской литературой. Учитывая широкое использование в клинической практике авторских названий отдельных анатомических образований, мы сочли необходимым дать эпонимным терминам «вторую жизнь».

Если авторам удалось привлечь ваше внимание к одному из актуальных и сложных вопросов хирургии, еще раз подчеркнуть значимость знания анатомии в их решении, обосновать необходимость применения полученных знаний при разработке новых способов и методов оперативных пособий, мы можем считать свою задачу выполненной.

Материал изложен в соответствии с Международной анатомической номенклатурой (2003).

Учебное пособие рассчитано на обучающихся на факультетах подготовки врачей, ординаторов по специальности «Хирургия».

...Во врачебном искусстве, особенно же в хирургии, натурой является анатомический субстрат и физиологическая функция человека.

С. С. Юдин

ВВЕДЕНИЕ

Прошло более двух веков с того времени, как хирурги начали выполнять операции по поводу грыж брюшной стенки, с последующей пластикой грыжевых ворот. С тех пор стала развиваться наука — герниология, а для оперативного лечения грыж предложены десятки способов и их модификаций, достигнуты существенные улучшения результатов лечения абдоминальных грыж.

Учитывая широкое распространение абдоминальных грыж среди населения (до 5 % у мужчин и до 2 % у женщин), которое в разных странах из года в год существенно не меняется, оперативное лечение грыж является важной проблемой современной хирургии. В России ежегодно производится около 200 000 грыжесечений только по поводу паховых грыж с частотой рецидивов до 8–10 % в первые 5 лет после оперативного лечения.

Оперативное лечение рецидивных грыж представляет непростую задачу даже для опытных хирургов, так как таит в себе возрастающую вероятность ятрогенных повреждений жизненно важных органов и последующих повторных (и неоднократных) рецидивов, которые возникают в 35–40 % случаев.

Одной из причин развития грыж брюшной стенки являются особенности строения ее отдельных участков — так называемых слабых мест. При физических нагрузках, связанных с напряжением мышц живота, при кашле повышается внутрибрюшное давление, которое оказывает воздействие на естественные слабые зоны брюшной стенки. В этих местах создаются благоприятные условия для выпячивания брюшины, в последующем образуется грыжевой мешок со всеми его элементами.

Таким образом, важным этиологическим моментом возникновения грыж является нарушение динамического равновесия между внутрибрюшным давлением и способностью стенок живота противодействовать его значительному и резкому повышению.

Следует также отметить, что наличие грыжи у пациентов влияет на качество их жизни, обуславливая необходимость снижения физической активности и нагрузки из-за вероятности ущемления существующей грыжи и необходимости в ряде случаев экстренной операции по жизненным показаниям.

В связи с изложенным становится ясно, насколько актуальным является улучшение технологии оперативного лечения грыж и профилактики послеоперационных осложнений. Достичь таких результатов возможно только при наличии у хирурга глубоких анатомических знаний о стенках брюшной полости.

Целью данного учебного пособия является предоставление современной информации о строении стенок живота, этиопатогенезе грыж, что позволит улучшить диагностику, определить наиболее эффективные и разработать новые, патогенетически обоснованные способы хирургического лечения.

Более 100 лет тому назад значительным событием в герниологии было появление книги А. П. Крымова «Учение о грыжах» (1911). В ней подведены итоги исследований отечественных и зарубежных хирургов, подробно изложены сведения об анатомии брюшной стенки и способах операций при различных видах абдоминальных грыж.

Монографии Н. В. Воскресенского и С. Л. Горелика «Хирургия грыж брюшной стенки» (1965), Н. И. Кукуджанова «Паховые грыжи» (1969), И. Л. Иоффе «Оперативное лечение паховых грыж» (1968), В. В. Жебровского и соавт. «Хирургия грыжи живота и эвентраций» (2002), «Атлас операций при грыжах живота» (2004), А. Д. Тимошина, А. В. Юрасова, А. Л. Шестакова «Хирургическое лечение паховых и послеоперационных грыж брюшной стенки» (2004) сыграли большую роль в создании единых, научно обоснованных подходов к оперативному лечению абдоминальных грыж, что способствовало снижению развития их рецидивов в ближайшем и отдаленном послеоперационном периоде.

Важнейшим этапом дальнейшего развития хирургии абдоминальных грыж является экспериментальная разработка и внедрение в клиническую практику способов закрытия грыжевых дефектов с помощью аллогенных трансплантатов для устранения эффекта натяжения тканей, которыми выполнена герниопластика.

Многие предложенные способы герниопластики без натяжения тканей, основанные на использовании аллогенных трансплантатов, получили достаточно широкое распространение из-за значительного снижения послеоперационных осложнений. Это связано с отсутствием компрессии тканей в зоне выполненной пластики, кроме наложения лигатур, фиксирующих аллотрансплантат по краям.

Величайшим достижением современной медицины является широкое внедрение эндовидеотехнологий, которые позволили существенно уменьшить число интра- и послеоперационных осложнений и улучшить результаты оперативных вмешательств.

Брюшная полость и ее стенки

Брюшная полость, *cavitas abdominis*, или полость живота, — это пространство, ограниченное внутрибрюшной фасцией, *fascia endoabdominalis*, покрывающей диафрагму, мышцы живота и таза, поясничный отдел позвоночника, крестец и копчик, образующие стенки данной полости.

Полость живота имеет верхнюю стенку, образованную диафрагмой (рис. 1); заднюю, — образованную поясничными позвонками, квадратными мышцами поясницы и подвздошно-поясничными мышцами; и переднебоковую стенку, образованную широкими и прямыми мышцами живота. Нижняя стенка живота представлена диафрагмой таза, которую образуют мышца, поднимающая задний проход, копчиковая мышца и наружный сфинктер заднего прохода. Изнутри полость таза выстлана внутрибрюшной (тазовой) фасцией (рис. 2). Между собственно полостью живота и полостью малого таза имеется широкое сообщение, и органы брюшной полости свободно опускаются в полость малого таза. Следовательно, внизу полость живота непосредственно переходит в полость малого таза, которая выделяется условно и ограничена сверху и с контралатеральных сторон пограничными линиями. Каждая из пограничных линий образована мысом, дугообразной линией подвздошных костей, гребнями лобковых костей и верхним краем лобкового симфиза.

Задняя стенка полости малого таза образована передней поверхностью крестца и копчика, передняя стенка — нижними и верхними ветвями лобковых костей, лобковым симфизом, а также запирающей мембраной. С боков полость малого таза ограничена внутренней поверхностью тазовых костей ниже пограничной линии, крестцово-бугорными и крестцово-остистыми связками.

Стенки полости живота не только выполняют опорную функцию по отношению к прилежащим органам, но также играют важную роль в жизнедеятельности организма. Диафрагма и мышцы стенок живота являются ведущим звеном в осуществлении внешнего дыхания, способствуют регуляции кровообращения, внутригрудного и внутрибрюшного давления, моторной деятельности желудочно-кишечного тракта, мочеиспускания, участвуя в дыхании, движениях туловища, таза. Стенки живота выдерживают большие физические напряжения.

Таким образом, полость живота — самая большая из полостей тела человека.

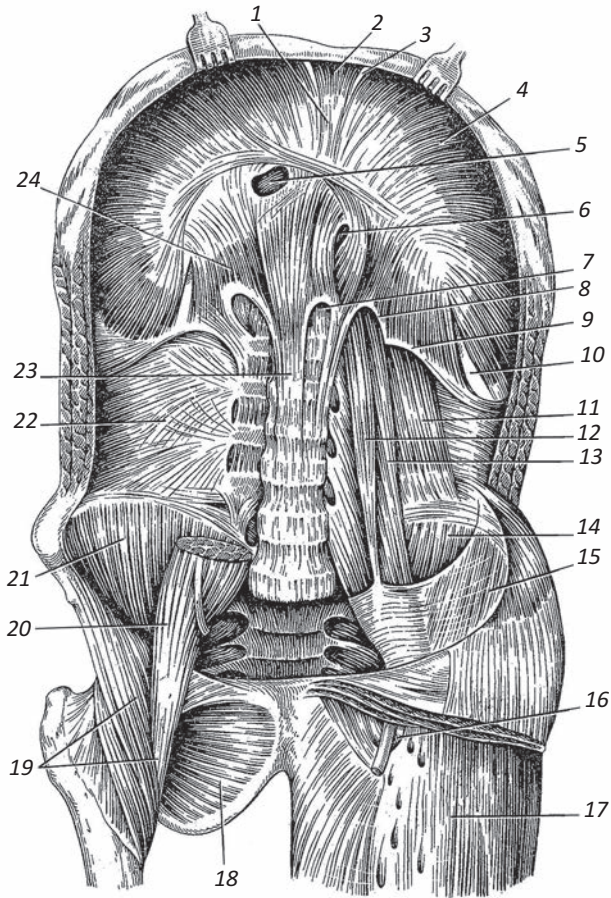


Рис. 1. Диафрагма и мышцы задней стенки живота:

1 – сухожильный центр диафрагмы; 2 – грудинная часть диафрагмы; 3 – грудино-реберный треугольник; 4 – реберная часть диафрагмы; 5 – отверстие нижней полой вены; 6 – пищеводное отверстие; 7 – аортальное отверстие; 8 – медиальная дугообразная связка; 9 – латеральная дугообразная связка; 10 – пояснично-реберный треугольник; 11 – квадратная мышца поясницы; 12 – малая поясничная мышца; 13, 20 – большая поясничная мышца; 14, 21 – подвздошная мышца; 15 – подвздошная фасция; 16 – подожная щель; 17 – широкая фасция; 18 – наружная запирающая мышца; 19 – подвздошно-поясничная мышца; 22 – грудопоясничная фасция (глубокий листок); 23 – медиальная ножка; 24 – латеральная ножка

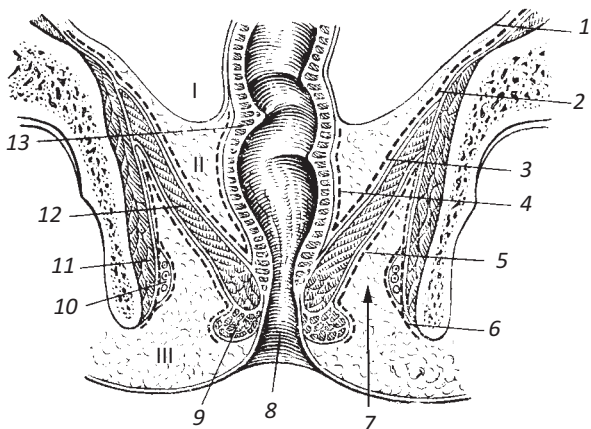


Рис. 2. Отделы полости малого таза:

I – брюшинный отдел; II – подбрюшинный отдел; III – подкожный отдел; 1 – брюшина; 2 – внутрибрюшная (тазовая) фасция; 3 – верхняя фасция диафрагмы таза; 4 – адвентиция (висцеральная фасция); 5 – нижняя фасция диафрагмы таза; 6 – ягодичная фасция; 7 – седалищно-прямокишечная ямка; 8 – анальное отверстие; 9 – наружный сфинктер заднего прохода; 10 – внутренние половые артерия и вена, половой нерв; 11 – внутренняя запирательная мышца; 12 – мышца, поднимающая задний проход; 13 – прямая кишка

Границы и области живота

Живот, *abdomen*, представляет собой часть туловища, расположенную между областью груди и тазом.

Верхней границей живота служит нижняя граница области груди (условная линия, проходящая по основанию мечевидного отростка). Снизу живот ограничивают подвздошный гребень, паховая связка, соединяющая переднюю верхнюю подвздошную ость и лобковый бугорок, верхний край лобкового симфиза. Латерально живот граничит с областью спины по задней подмышечной линии.

Посредством двух горизонтальных линий область живота делят на три отдела. Верхняя линия – *linea bicostarum*, соединяет передние концы десятых ребер. Нижняя – *linea bispinarum*, соединяет передние верхние ости правой и левой подвздошных костей. Верхний отдел живота получил название – надчревьё, *epigastrium*, средний – чревная область (чрево), *mesogastrium*, и нижний – подчревьё, *hypogastrium*.

В **надчревьё** выделяют среднюю (непарную) область – собственно надчревную область, *regio epigastrica*, ограниченную с боков правой

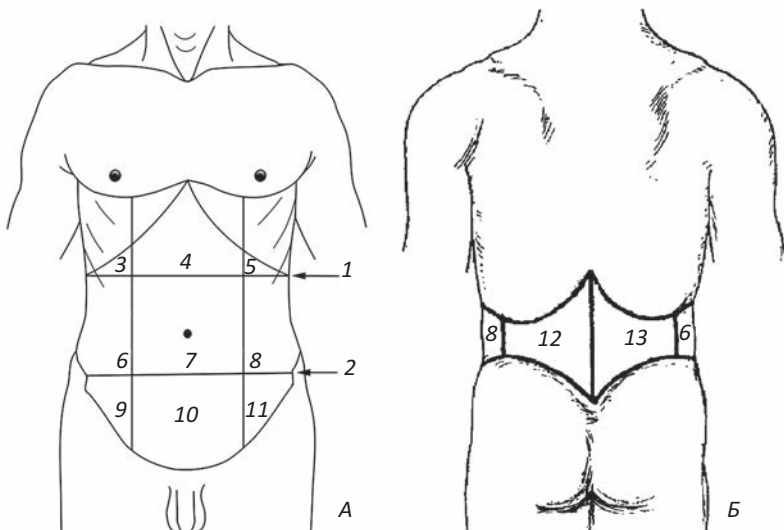


Рис. 3. Области живота: А — вид спереди; Б — вид сзади;

1 — межреберная линия; 2 — межжостистая линия; 3 — правая подреберная область; 4 — эпигастральная область; 5 — левая подреберная область; 6 — правая боковая область живота; 7 — пупочная область; 8 — левая боковая область живота; 9 — правая паховая область; 10 — лобковая область; 11 — левая паховая область; 12 — левая поясничная область; 13 — правая поясничная область

и левой реберными дугами. Латерально от *regio epigastrica* расположены парные (левая и правая) подреберные области, *regio hypochondriaca dextra et regio hypochondriaca sinistra* (рис. 3).

Для разделения *mesogastrium* и *hypogastrium* на отдельные области проводят линии от *tuberculum pubicum* вверх, вдоль латерального края *m. rectus abdominis* — *lineae pararectales*.

Часть **чревной области**, расположенная между *linea bicostarum* (вверху), *linea bispinarum* (внизу) и *lineae pararectales* (по бокам), называется пупочной областью, *regio umbilicalis*. Боковые части *mesogastrium*, заключенные между *linea pararectalis* и *linea axillaris posterior* соответствующей стороны, носят название правой и левой боковых областей живота, *regio abdominis lateralis dextra et regio abdominis lateralis sinistra*.

В **подчреве** также выделяют три области: среднюю, ограниченную посредством *linea bispinarum* и *lineae pararectales*, называют лобковой областью, *regio pubica*. Боковые области, имеющие форму треугольника, называют правой и левой паховыми областями, *regio inguinalis dextra et regio inguinalis sinistra*. Каждая из боковых областей вверху огра-

КЛИНИЧЕСКАЯ АНАТОМИЯ
СТЕНОК БРЮШНОЙ ПОЛОСТИ.
ГРЫЖИ ЖИВОТА

Редактор *Пугачева Н. Г.*
Корректор *Полушкина В. В.*
Верстка *Пугачевой О. В.*

Подписано в печать 21.12.2020. Формат 60 × 88¹/₁₆.
Печ. л. 7 печ. л. Тираж 1000 экз. Заказ №

ООО «Издательство „СпецЛит“».
190103, Санкт-Петербург, 10-я Красноармейская ул., 15—17, литер В,
пом. 231
Тел./факс: (812)495-36-09, 495-36-12
<http://www.speclit.su>

Отпечатано в типографии «L-PRINT»,
192007, Санкт-Петербург, Лиговский пр., 201, лит. А, пом. 3Н